

## **ВВЕДЕНИЕ В КУРС ГИСТОЛОГИИ. МИКРОСКОПИЧЕСКАЯ ТЕХНИКА**

1. Термин «Гистология» ввел:  
а) Я. Пуркине; б) М. Валентин;  
в) К. Майер; г) К. Биша.
2. Какой метод позволяет избирательно выделять и изучать органоиды клетки:  
а) скрещивания; б) центрифугирование;  
в) молекулярной биологии; г) биохимический.
3. Цитоспектрофотометрия основана на:  
а) избирательном поглощении веществами клеток и тканей лучей с определенной длиной волны;  
б) избирательном испускании веществами клеток и тканей лучей с определенной длиной волны;  
в) способности клеток и тканей вызывать поляризацию светового потока;  
г) способности клеток и тканей к аутолюминесценции.
4. Первый микроскоп был сконструирован:  
а) Галилео Галилеем в 1609-1610 гг;  
б) Корнелием Дреббелем в 1617-1619 гг;  
в) Робертом Гуком в 1665 г;  
г) Эрнстом Аббе в 1873 г.
5. Что такое разрешающая способность микроскопа?  
а) произведение увеличения объектива на увеличение окуляра;  
б) увеличение окуляра;  
в) расстояние между крайними, видимыми отдельно, точками микроскопического объекта;  
г) увеличение объектива.
6. Ультрафиолетовая микроскопия позволяет:  
а) повысить разрешающую способность микроскопа;  
б) определять количество вещества в клетках;  
в) выявлять в клетках и тканях вещества различной химической природы;  
г) определять интенсивность биохимических процессов в клетках.
7. Различают следующие виды электронной микроскопии:  
а) люминесцентная; б) ультрафиолетовая;  
в) трансмиссионная и сканирующая; г) поляризационная.
8. Фиксацию гистологического материала используют для:  
а) инактивации ферментных систем, удаления микроорганизмов и сохранения структуры;  
б) улучшения окрашивания;  
в) удаления из объекта жидкости;  
г) повышения контрастности.
9. Аппарат для изготовления гистологических срезов называется:  
а) микротом; б) объект-микрометр; в) термостат; г) центрифуга.
10. Окрашивание гистологического препарата производится с целью:  
а) повысить разрешающую способность микроскопа;  
б) обеспечить сохранность гистопрепарата;  
в) обеспечить контрастность гистологических объектов;  
г) отделить компоненты внутриклеточных структур.
11. Тинкториальные свойства - это:  
а) способность гистологических структур окрашиваться в разный цвет;  
б) способность гистологических структур окрашиваться кислыми красителями;  
в) способность гистологических структур окрашиваться основными красителями;

- г) способность гистологических структур окрашиваться красителями.
12. Оксифилия - это:
- а) способность гистологических структур окрашиваться в разный цвет;
  - б) способность гистологических структур окрашиваться кислыми красителями;
  - в) способность гистологических структур окрашиваться в цвет, отличающийся от цвета красителя в растворе;
  - г) способность гистологических структур окрашиваться основными красителями.
13. Ацидофилия - это:
- а) способность гистологических структур окрашиваться в разный цвет;
  - б) то же, что и оксифилия;
  - в) способность гистологических структур окрашиваться в цвет, отличающийся от цвета красителя в растворе;
  - г) способность гистологических структур к избирательному окрашиванию.
14. Полихроматофилия - это:
- а) способность гистологических структур окрашиваться в разный цвет;
  - б) способность гистологических структур окрашиваться в цвет, отличающийся от цвета красителя в растворе;
  - в) способность гистологических структур окрашиваться и кислыми, и основными красителями;
  - г) способность гистологических структур к избирательному окрашиванию.
15. Метахромазия – это:
- а) способность гистологических структур окрашиваться в разный цвет;
  - б) способность гистологических структур окрашиваться в цвет, отличающийся от цвета красителя в растворе;
  - в) способность гистологических структур окрашиваться и кислыми, и основными красителями;
  - г) способность гистологических структур к избирательному окрашиванию.
16. Аргентофилия - это:
- а) способность структур окрашиваться солями серебра;
  - б) способность структур окрашиваться солями золота;
  - в) способность гистологических структур фиксироваться солями серебра;
  - г) способность гистологических структур фиксироваться солями золота.
17. Хромофилия - это:
- а) способность гистологических структур восстанавливать цвет раствора красителя;
  - б) способность гистологических структур изменять цвет красителя в растворе;
  - в) способность гистологических структур окрашиваться солями хрома;
  - г) способность гистологических структур окрашиваться солями тяжелых металлов.

## **ЦИТОЛОГИЯ**

1. Главные положения клеточной теории были разработаны:
- а) М. Шлейден и Т. Шванном, дополнены А. Келикером;
  - б) М. Шлейден и Т. Шванном, дополнены Я. Пуркине;
  - в) М. Шлейден и Т. Шванном, дополнены Р. Вирховым;
  - г) М. Шлейден, дополнены Р. Вирховым и Я. Пуркине.
2. Химический состав биологических мембран следующий:
- а) 40% липиды, 50% белки, 10% углеводы;
  - б) 40% липиды, 50% белки, 10% другие вещества;
  - в) 50% белки, 50% липиды;
  - г) 50% липиды, 30% белки, 20% углеводы.
3. По расположению белки мембран подразделяются на:
- а) транспортные, каталитические, структурные, рецепторные;

- б) интегральные, полуинтегральные, поверхностные;
  - в) подвижные, полуподвижные, неподвижные;
  - г) кристаллические, простые, сложные.
4. Цитоплазма состоит из следующих структур:
- а) кариоплазмы, кариолеммы, хроматина, ядрышка;
  - б) гиалоплазмы, кариоплазмы, цитоскелета;
  - в) гиалоплазмы, органелл, включений;
  - г) гликокаликса, гиалоплазмы, опорно-сократительного аппарата
5. Органеллы клетки подразделяются на:
- а) белковые, небелковые, смешанные;
  - б) общие, специальные; мембранные, немембранные;
  - в) общие, специальные, смешанные; мембранные, немембранные;
  - г) временные, постоянные.
6. Структуры поверхности цитолеммы, которые распознают приходящие к клетке сигналы:
- а) рецепторы; б) реснички;
  - в) гликокаликс; г) тонофибриллы.
7. Цитолемма выполняет следующие функции:
- а) барьерную, транспортную, участие в эндоцитозе, межклеточных взаимодействиях, рецепторную, пищеварительную;
  - б) барьерную, участие в эндо- и экзоцитозе, межклеточном взаимодействии, рецепторную, синтетическую;
  - в) барьерную, транспортную, участие в эндо- и экзоцитозе, межклеточных взаимодействиях, рецепторную;
  - г) барьерную, транспортную, участие в экзоцитозе, межклеточных взаимодействиях, рецепторную, пищеварительную.
8. Какие структурные элементы клетки обеспечивают процессы эндо - и экзоцитоза?
- а) цитолемма и эндоплазматическая сеть;
  - б) цитолемма и микрофиламенты гиалоплазмы;
  - в) цитолемма и миофибриллы;
  - г) кариотека и микрофибриллы гиалоплазмы.
9. Что собой представляет эндоцитоз?
- а) выведение веществ из клетки в окружающее пространство;
  - б) внутриклеточное переваривание субстратов;
  - в) поступление в клетку частиц из окружающего пространства;
  - г) поступление в эндоплазматическую сеть частиц из гиалоплазмы.
10. Какой вид межклеточных соединений образует барьер между межклеточными пространствами и внешней средой?
- а) синаптический; б) десмосома;
  - в) плотный замыкающий; г) простой.
11. Какой вид межклеточных соединений обеспечивает передачу химических веществ из клетки в клетку?
- а) десмосома; б) «замок»;
  - в) синаптический; г) щелевидный.
12. Структурные элементы клетки, обеспечивающие синтез белка:
- а) ядро, зернистая эндоплазматическая сеть, полирибосомы;
  - б) ядро, незернистая эндоплазматическая сеть, полирибосомы;
  - в) комплекс Гольджи, зернистая эндоплазматическая сеть, полирибосомы;
  - г) ядро, комплекс Гольджи, полирибосомы.
13. Органеллы клетки, обеспечивающие синтез углеводов и липидов:
- а) зернистая эндоплазматическая сеть и комплекс Гольджи;
  - б) незернистая эндоплазматическая сеть и лизосомы;
  - в) зернистая и незернистая эндоплазматическая сеть;

г) незернистая эндоплазматическая сеть и комплекс Гольджи.

14. Органеллы общего значения, имеющие мембранное строение:

- а) эндоплазматическая сеть, комплекс Гольджи, рибосомы, пероксисомы, митохондрии;
- б) эндоплазматическая сеть, рибосомы, лизосомы, пероксисомы, митохондрии;
- в) эндоплазматическая сеть, комплекс Гольджи, лизосомы, рибосомы, митохондрии;
- г) эндоплазматическая сеть, комплекс Гольджи, лизосомы, пероксисомы, митохондрии.

15. К органеллам специального значения относят:

- а) реснички, миофибриллы, митохондрии;
- б) реснички, микроворсинки, митохондрии;
- в) миофибриллы, микроворсинки, митохондрии;
- г) микроворсинки, реснички, миофибриллы.

16. Какие бывают типы эндоплазматической сети?

- а) зернистая и незамкнутая; б) незернистая и незамкнутая;
- в) зернистая и ворсинчатая; г) зернистая и незернистая.

17. Из каких структурных элементов построен комплекс Гольджи?

- а) из уплощенных цистерн, трубочек и вакуолей;
- б) из уплощенных цистерн, гранул и вакуолей;
- в) из уплощенных трубочек, гранул и вакуолей;
- г) из уплощенных цистерн, трубочек и гранул.

18. Каково строение лизосом?

- а) мембранные пузырьки, содержащие полисахариды;
- б) мембранные пузырьки, содержащие гидролитические ферменты;
- в) мембранные пузырьки, содержащие кристаллы;
- г) мембранные пузырьки, содержащие гликоген.

19. Какова классификация лизосом?

- а) первичные, вторичные, гетерофагические, остаточные тельца;
- б) первичные, вторичные, аутофагические, остаточные тельца;
- в) первичные, вторичные (гетерофагические и аутофагические) накопительные тельца;
- г) первичные, вторичные (гетерофагические и аутофагические), остаточные тельца.

20. В чем заключается аутофагоцитоз?

- а) переваривание во вторичных лизосомах частиц, поступивших в клетку путем пиноцитоза;
- б) переваривание во вторичных лизосомах частиц, поступивших в клетку путем эндоцитоза;
- в) переваривание во вторичных лизосомах белков;
- г) переваривание во вторичных лизосомах внутриклеточных структур.

21. Что такое остаточное тельце?

- а) вторичная лизосома без ферментов, с неперевавленными биологическими субстратами, пигментами;
- б) вторичная лизосома с небольшим количеством ферментов, с неперевавленными биологическими субстратами, пигментами;
- в) первичная лизосома с небольшим количеством ферментов, неперевавленными биологическими субстратами, пигментами;
- г) фагосома с небольшим количеством ферментов, неперевавленными биологическими субстратами, пигментами.

22. Что является основным источником энергии в клетке?

- а) макроэргические связи АДФ; б) макроэргические связи ДНК;
- в) макроэргические связи РНК; г) макроэргические связи АТФ.

23. Каково строение митохондрии?

- а) тельца, ограниченные мембраной, образующей складки - кристы, между ними матрикс;
- б) тельца, ограниченные оболочкой из двух мембран, внутри них расположен матрикс с пузырьками;
- в) тельца, ограниченные мембраной, внутри них расположен мелкозернистый матрикс;

- г) тельца, ограниченные оболочкой из двух мембран, внутренняя мембрана образует складки - кристы, между ними матрикс.
24. В матриксе митохондрий расположены:
- а) электронноплотные гранулы, лизосомы, молекулы ДНК;
  - б) электронноплотные гранулы, пероксисомы, молекулы РНК;
  - в) электронноплотные гранулы, рибосомы, молекулы ДНК;
  - г) электронноплотные гранулы, вакуоли, молекулы ДНК.
25. Какие функции выполняют митохондрии?
- а) аккумуляция энергии в форме макроэргических связей АТФ, синтез структурных белков
  - б) аккумуляция энергии в форме макроэргических связей АДФ, синтез структурных белков
  - в) аккумуляция энергии в форме макроэргических связей АТФ, синтез структурных липидов
  - г) аккумуляция энергии в форме макроэргических связей АТФ, синтез ферментов.
26. В каком месте митохондрии происходит процесс фосфорилирования АДФ?
- а) в матриксе; б) на рибосомах;
  - в) на субмитохондриальных частицах; г) на внутренней мембране.
27. Каково строение рибосом?
- а) структура из одной субъединицы, образованной РНП;
  - б) структура из трех субъединиц, образованных РНП;
  - в) структура из двух субъединиц, образованных АДФ;
  - г) структура из двух субъединиц, образованных РНП.
28. Какую функцию выполняют рибосомы в клетках?
- а) синтез углеводов; б) синтез жиров;
  - в) синтез гормонов; г) синтез белка.
29. Каково строение цитоцентра (клеточного центра)?
- а) две центриоли, расположенные параллельно, окруженные матриксом;
  - б) две центриоли, расположенные под углом друг к другу, окруженные матриксом;
  - в) две центриоли, расположенные под углом друг к другу, окруженные гликокаликсом;
  - г) две центриоли, расположенные под углом друг к другу, окруженные центросферой.
30. Как устроена центриоль?
- а) цилиндр из 8 триплетов микротрубочек, окруженный сателлитами;
  - б) цилиндр из 9 микротрубочек, окруженный сателлитами;
  - в) цилиндр из 8 микротрубочек, окруженный сателлитами;
  - г) цилиндр из 9 триплетов микротрубочек, окруженный сателлитами.
31. Какую функцию выполняет цитоцентр в делящейся клетке?
- а) обеспечивает цитотомию; б) разрушает кариолемму;
  - в) образует ахроматиновое веретено деления; г) спирализует хромосомы.
32. Включения – это:
- а) структурированные непостоянные скопления веществ в гиалоплазме, отражающие различные стороны внутриклеточного обмена;
  - б) постоянные структуры цитоплазмы, отражающие различные стороны внутриклеточного обмена;
  - в) структурированные непостоянные скопления веществ в кариоплазме, отражающие различные стороны внутриклеточного обмена;
  - г) лабильные структуры митохондриального матрикса, отражающие различные стороны внутриклеточного обмена.
33. Какие структурные элементы образуют ядро?
- а) хромосомы, ядрышко, хроматин, кариотека;
  - б) хромосомы, ядрышко, кариоплазма, хроматин;
  - в) хромосомы, ядрышко, кариоплазма, матрикс;
  - г) хромосомы, ядрышко, кариоплазма, кариотека.

34. Какие участки хромосом называются гетерохроматиновыми?
- а) кольцевидные в делящемся ядре;
  - б) деспирализованные в неделящемся ядре;
  - в) ветвящиеся в неделящемся ядре;
  - г) сохраняющие спирализацию в неделящемся ядре.
35. Какие участки хромосом, называются эухроматиновыми?
- а) деспирализованные, неактивные;
  - б) спирализованные, функционально активные;
  - в) деспирализованные, функционально активные;
  - г) деспирализованные, фрагментированные.
36. Какую функцию выполняют хромосомы?
- а) хранители наследственности, синтезируют молекулы РНК и АТФ;
  - б) хранители наследственности, синтезируют молекулы ДНК и РНК;
  - в) хранители наследственности, синтезируют молекулы ДНК и АТФ;
  - г) хранители наследственности, синтезируют молекулы РНК и АДФ.
37. Как устроена кариотека?
- а) образована мембраной и гликокаликсом;
  - б) образована двумя мембранами, между которыми находится гликокаликс;
  - в) образована двумя мембранами, между которыми находится гиалоплазма;
  - г) образована двумя мембранами, между которыми находится перинуклеарное пространство.
38. Каково значение ядра в жизнедеятельности клетки?
- а) носитель наследственной информации и центр сборки микротрубочек;
  - б) носитель наследственной информации и центр накопления энергии;
  - в) носитель наследственной информации и центр управления внутриклеточным метаболизмом;
  - г) носитель наследственной информации и образования лизосом.
39. Жизненный цикл клетки - это:
- а) время от одного деления клетки до второго деления;
  - б) время от деления клетки до периода покоя;
  - в) время от деления клетки до второго ее деления или смерти;
  - г) время от деления клетки до начала синтеза ДНК.
40. Что такое митотический цикл?
- а) G1- и S-периоды, митоз;
  - б) профазы, метафазы, анафазы, телофазы;
  - в) S и G2 – периоды;
  - г) G1, S и G2 - периоды, митоз.
41. Какой процесс приводит к образованию двух клеток с равным диплоидным набором хромосом?
- а) мейоз; б) митоз;
  - в) цитотомия; г) эндомитоз.
42. Что происходит в клетке во время G1 - периода?
- а) синтез липидов, необходимых для редупликации ДНК;
  - б) синтез гликозаминогликанов, необходимых для редупликации ДНК;
  - в) синтез гликозаминогликанов, необходимых для редупликации РНК;
  - г) синтез белков, необходимых для редупликации ДНК, рост клетки.
43. Какие процессы протекают в клетке в S -периоде?
- а) синтез ДНК и удвоение цитоцентра;
  - б) синтез РНК и удвоение цитоцентра;
  - в) синтез липидов и удвоение цитоцентра;
  - г) синтез ДНК и расщепление цитоцентра.
44. Какие процессы протекают в клетке в G2 - периоде?
- а) синтез ДНК и накопление энергии, сборка микротрубочек;

б) синтез белков для ахроматического веретена и накопление трофических включений, синтез ДНК;

в) синтез белков для ахроматинового веретена, накопление энергии, синтез РНК;

г) синтез РНК, накопление энергии, лизис кариотеки.

45. Какие процессы протекают в клетке во время профазы?

а) разборка кариотеки, сборка ядрышка, спирализация хромосом;

б) разборка кариотеки, распад ядрышка, спирализация хромосом;

в) разборка кариотеки, распад ядрышка, деспирализация хромосом;

г) разборка кариотеки, сборка ядрышка, деспирализация хромосом.

46. Что происходит в клетке во время метафазы?

а) расположение хромосом у полюсов клетки и начало их расхождения;

б) расположение хромосом в виде клубка и начало их расхождения;

в) расположение хромосом в виде двух клубков и начало их расхождения;

г) расположение хромосом по экватору клетки и начало их расхождения.

47. Что происходит в клетке во время анафазы?

а) расхождение хромосом к полюсам клетки;

б) спирализация хромосом;

в) деспирализация хромосом;

г) формирование дочерних ядер.

48. Что происходит в клетке во время телофазы?

а) расхождение хромосом, цитокинез, формирование ядрышек, размножение органелл;

б) спирализация хромосом, распад ядрышек, цитокинез, удвоение органелл;

в) реконструкция дочерних ядер, спирализация хромосом, цитокинез, размножение органелл;

г) реконструкция дочерних ядер, формирование ядрышек, цитокинез, размножение органелл.

49. Что такое апоптоз?

а) физиологическая запрограммированная гибель клеток;

б) физиологическая запрограммированная гибель старых частей клеток;

в) физиологическая регенерация клеток;

г) массивная гибель клеток от «несчастливого случая».

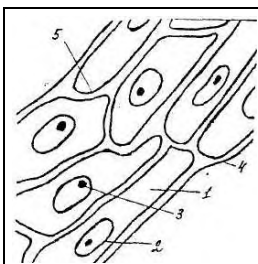
50. Какие изменения в ядре характерны для некроза?

а) кариопикноз, кариорексис, кариолизис;

б) кариопикноз и кариолизис;

в) кариопикноз и кариорексис;

г) кариолизис, кариорексис и кариокинез.




51. Что изображено на рисунке?

а) растительная клетка

б) клетка животного

в) митохондрии

г) эндоплазматическая сеть



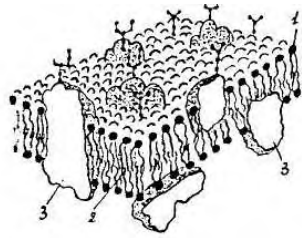
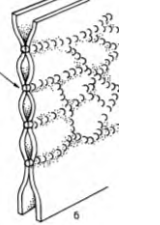
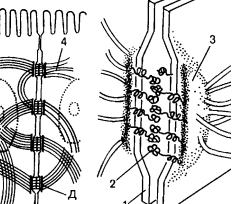
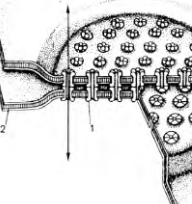
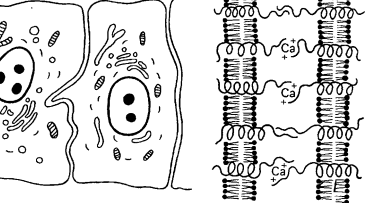
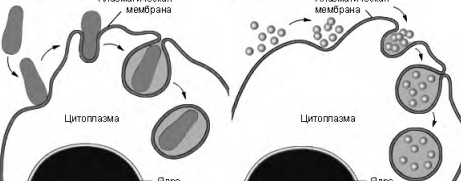
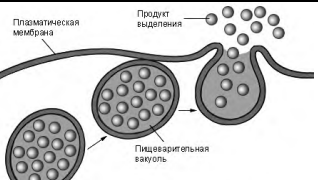
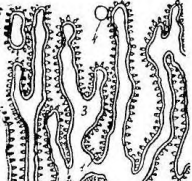
52. Что изображено на электронограмме?


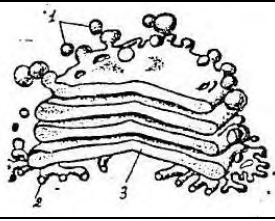
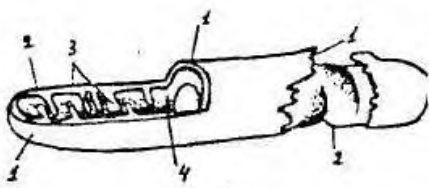
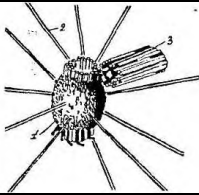
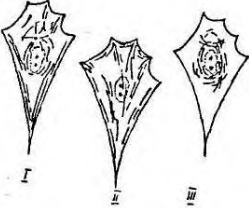
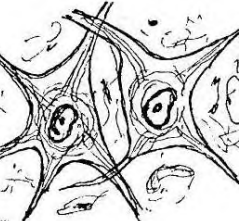
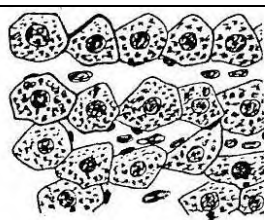
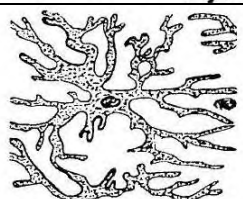
а) растительная клетка;

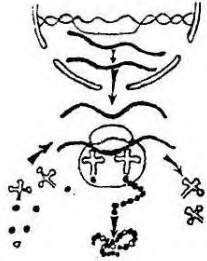
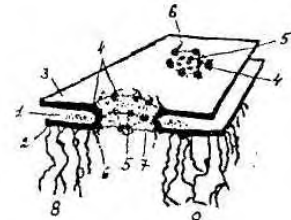
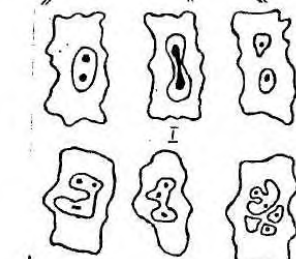
б) клетка животного;

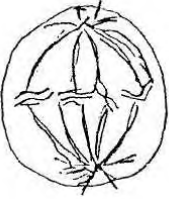


в) симпласт;

г) межклеточное вещество.

	<p>53. Что изображено на схеме?  а) цитолемма;  б) аппарат Гольджи;  в) гранулярная сеть;  г) агранулярная сеть.</p>
	<p>54. Какой вид межклеточного контакта изображен на рисунке?  а) щелевой контакт (нексус) ;  б) плотный контакт;  в) десмосома;  г) полудесмосома.</p>
	<p>55. Какой вид межклеточного контакта изображен на рисунке?  а) десмосома;  б) полудесмосома;  в) щелевой контакт (нексус) ;  г) плотный контакт.</p>
	<p>56. Какой вид межклеточного контакта изображен на рисунке?  а) плотный контакт;  б) щелевой контакт (нексус) ;  в) по типу замка;  г) десмосома.</p>
	<p>57. Какой вид межклеточного контакта изображен на рисунке?  а) десмосома;  б) полудесмосома;  в) простой контакт;  г) щелевой контакт (нексус).</p>
	<p>58. Что изображено на схеме?  а) эндоцитоз;  б) экзоцитоз;  в) синтез белков;  г) фагоцитоз.</p>
	<p>59. Что изображено на схеме?  а) эндоцитоз;  б) экзоцитоз;  в) синтез белков;  г) фагоцитоз.</p>
	<p>60. Что изображено на электронограмме?  а) агранулярная сеть;  б) лизосома;  в) рибосома;  г) гранулярная сеть.</p>

	<p>61. Что изображено на электронограмме?  а) агранулярная сеть;  б) клеточная мембрана;  в) клеточный центр;  г) аппарат Гольджи.</p>
	<p>62. Что изображено на электронограмме?  а) цитолемма;  б) аппарат Гольджи;  в) агранулярная сеть;  г) гранулярная сеть.</p>
	<p>63. Что изображено на электронограмме?  а) рибосома;  б) митохондрия;  в) клеточный центр;  г) аппарат Гольджи.</p>
	<p>64. Что изображено на электронограмме?  а) рибосома;  б) гранулярная сеть;  в) клеточный центр;  г) аппарат Гольджи.</p>
	<p>65. Что изображено в клетке, фибробласте?  а) микрофибриллы;  б) нейрофибриллы;  в) реснички;  г) лизосомы.</p>
	<p>66. Что изображено на рисунке?  а) миофибриллы в симпластах;  б) нейрофибриллы в нейрочитах;  в) пигментные включения в меланоцитах;  г) гликоген в печеночных клетках.</p>
	<p>67. Что изображено на рисунке?  а) пигментные включения в меланоцитах;  б) глыбки гликогена в печеночных клетках;  в) жировые включения в липоцитах;  г) аппарат Гольджи.</p>
	<p>68. Что изображено на рисунке?  а) пигментные включения в меланоцитах;  б) гликоген в печеночных клетках;  в) жировые включения в липоцитах;  г) нейрофибриллы в нейрочитах.</p>

	<p>69. Что изображено на рисунке?</p> <p>а) пигментные включения в меланоцитах;  б) нейрофибриллы в нейронах;  в) миофибриллы в миоцитах;  г) жировые включения в гепатоцитах.</p>
	<p>70. Что изображено на схеме?</p> <p>а) синтез углеводов;  б) синтез липидов;  в) синтез белков;  г) фагоцитоз.</p>
	<p>71. Что изображено на электронограмме?</p> <p>а) ядерная пора;  б) аппарат Гольджи;  в) синтез белка;  г) клеточный центр.</p>
	<p>72. Что изображено на схеме?</p> <p>а) виды рибосом;  б) аппарат Гольджи;  в) виды хромосом;  г) клеточный центр.</p>
	<p>73. Что изображено на рисунке?</p> <p>а) фагоцитоз;  б) пиноцитоз;  в) митоз;  г) амитоз.</p>
	<p>74. Что изображено на рисунке?</p> <p>а) стадии фагоцитоза;  б) стадии пиноцитоза;  в) фазы митоза;  г) фазы амитоза.</p>
	<p>75. Какая фаза митоза изображена на рисунке?</p> <p>а) профаза;  б) метафаза;  в) анафаза;  г) телофаза.</p>

	<p>76. Какая фаза митоза изображена на рисунке?  а) профаза;  б) метафаза;  в) анафаза;  г) телофаза.</p>
	<p>77. Какая фаза митоза изображена на рисунке?  а) профаза;  б) метафаза;  в) анафаза;  г) телофаза.</p>
	<p>78. Какая фаза митоза изображена на рисунке?  а) профаза;  б) метафаза;  в) анафаза;  г) телофаза.</p>

## ЭМБРИОЛОГИЯ

1. Впервые предположение о том, что новый организм формируется в результате «смешивания мужского и женского семени», выдвинул:
  - а) Гиппократ; б) Аристотель;
  - в) В. Гарвей; г) К. Вольф.
2. Тезис о том, что «Все живое образуется из яйца» впервые выдвинул:
  - а) Гиппократ; б) Аристотель;
  - в) В. Гарвей; г) К. Вольф.
3. Развитие организма от момента образования зиготы до рождения изучает наука:
  - а) генетика; б) физиология;
  - в) морфология; г) эмбриология.
4. Назовите начальный период развития индивидуума:
  - а) филогенез; б) эмбриогенез;
  - в) гистогенез; г) филэмбриогенез.
5. Назовите основные свойства зрелых половых клеток:
  - а) дифференцированные, гаплоидные, не способны к делению;
  - б) недифференцированные, гаплоидные, способны к делению;
  - в) дифференцированные, диплоидные, не способны к делению;
  - г) недифференцированные, диплоидные, способны к делению.
6. Укажите размеры сперматозоида человека?
  - а) 1-2 мкм; б) 10-20 мкм;
  - в) 60-70 мкм; г) 1-2 мм.
7. Что такое акросома?
  - а) производное комплекса Гольджи;
  - б) производное гранулярной эндоплазматической сети;
  - в) производное гладкой эндоплазматической сети;
  - г) производное митохондрий.
8. Строение осевой нити хвостового отдела сперматозоида сходно со строением:
  - а) ресничек; б) микроворсинок;
  - в) тонофибрилл; г) миофибрилл.

9. Укажите размеры яйцеклетки человека?

- а) 1,5-2 мкм; б) 30 мкм;
- в) 150 мкм; г) 1-2 мм.

10. Укажите тип яйцеклетки ланцетника:

- а) первично изолецитальная; б) вторично изолецитальная;
- в) умеренно телolecитальная; г) резко телolecитальная.

11. Укажите тип яйцеклетки амфибий:

- а) первично изолецитальная; б) вторично изолецитальная;
- в) умеренно телolecитальная; г) резко телolecитальная.

12. Укажите тип яйцеклетки птиц:

- а) первично изолецитальная; б) вторично изолецитальная
- в) умеренно телolecитальная; г) резко телolecитальная.

13. Укажите тип яйцеклетки человека:

- а) первично изолецитальная; б) вторично изолецитальная
- в) умеренно телolecитальная; г) резко телolecитальная.

14. Какова функция кортикальных гранул яйцеклетки?

- а) запуск дробления зиготы;
- б) накопление питательных веществ;
- в) облегчение проникновения сперматозоида в яйцеклетку;
- г) образование оболочки оплодотворения.

15. Назовите начальную стадию эмбриогенеза:

- а) дробление; б) гастрюляция;
- в) оплодотворение; г) органогенез.

16. Что такое капацитация?

- а) образование оболочки оплодотворения;
- б) утрата сперматозоидом жгутика;
- в) активация сперматозоида;
- г) выделение из сперматозоидов ферментов.

17. Где происходит оплодотворение яйцеклетки млекопитающих и человека?

- а) в полости матки; б) в дистальном отделе яйцевода;
- в) в брюшной полости; г) во влагалище.

18. Назовите период эмбриогенеза, в который происходит переход от одноклеточной стадии развития к многоклеточной:

- а) оплодотворение; б) гастрюляция;
- в) дробление; г) гистогенез.

19. Какой тип дробления характерен для зиготы ланцетника?

- а) полное равномерное синхронное;
- б) полное неравномерное асинхронное;
- в) частичное дискоидальное;
- г) неполное равномерное синхронное.

20. Какой тип дробления характерен для зиготы амфибии?

- а) полное равномерное синхронное;
- б) полное неравномерное асинхронное;
- в) частичное дискоидальное;
- г) неполное равномерное синхронное.

21. Какой тип дробления характерен для зиготы птиц?

- а) полное равномерное синхронное;
- б) полное неравномерное асинхронное;
- в) частичное дискоидальное;
- г) неполное равномерное синхронное.

22. Какой тип дробления характерен для зиготы человека?

- а) полное равномерное синхронное;

- б) полное асинхронное неравномерное;
  - в) частичное дискоидальное;
  - г) неполное равномерное синхронное
23. Укажите бластулу ланцетника:
- а) целобластула; б) амфибластула;
  - в) дискобластула; г) бластоциста.
24. Укажите бластулу амфибий:
- а) целобластула; б) амфибластула;
  - в) дискобластула; г) бластоциста.
25. Укажите бластулу птиц:
- а) целобластула; б) амфибластула;
  - в) дискобластула; г) бластоциста.
26. Укажите бластулу млекопитающих:
- а) целобластула; б) амфибластула;
  - в) дискобластула; г) бластоциста.
27. Укажите части, составляющие бластоцисту:
- а) трофобласт, эмбриобласт, экзоцелом (полость);
  - б) эктодерма, энтодерма, мезодерма;
  - в) бластодерма, бластоцель;
  - г) крыша, дно, краевая зона.
28. Эмбриобласт служит источником для образования:
- а) хориона и аллантоиса;
  - б) тела зародыша, амниона и желточного мешка;
  - в) тела зародыша, амниона, желточного мешка и аллантоиса;
  - г) амниона, желточного мешка и аллантоиса.
29. Трофобласт служит источником для образования:
- а) хориона;
  - б) тела зародыша, амниона и желточного мешка;
  - в) тела зародыша, амниона, желточного мешка и аллантоиса;
  - г) амниона, желточного мешка и аллантоиса.
30. Гастрюляция происходит разными способами. Каким путем образуется гастрюла у ланцетника?
- а) деламинация; б) иммиграция;
  - в) эпиболия; г) инвагинация.
31. Гастрюляция происходит разными способами. Каким путем образуется гастрюла у амфибий?
- а) деламинация и эпиболия; б) иммиграция и эпиболия;
  - в) деламинация и иммиграция; г) инвагинация и эпиболия.
32. Гастрюляция происходит разными способами. Каким путем образуется эпи- и гипобласт у птиц и млекопитающих?
- а) деламинация и эпиболия; б) иммиграция и эпиболия;
  - в) деламинация и иммиграция; г) инвагинация и эпиболия.
33. Охарактеризуйте гастрюляцию у человека:
- а) протекает после имплантации путем деламинации, миграции и инвагинации;
  - б) протекает перед имплантацией путем деламинации, миграции и инвагинации;
  - в) протекает параллельно с имплантацией путем деламинации, миграции и инвагинации;
  - а) протекает после имплантации путем деламинации, миграции и эпиболии.
34. Сроки гастрюляции у зародыша человека?
- а) 1-6 сутки; б) 7-20 сутки;
  - в) 10-15 сутки; г) 20-30 сутки.
35. Где должен находиться зародыш человека на 5-6-й день развития?
- а) в яйцеводе; б) в полости матки;

в) во влагалище; г) в брюшной полости.

36. Каковы производные эпибласта?

а) зародышевая и внезародышевая эктодерма, хордомезодермальный зачаток, нервная трубка;

б) зародышевая и внезародышевая энтодерма, желточный мешок, аллантоис;

в) зародышевая и внезародышевая энтодерма, хордомезодермальный зачаток, нервная трубка;

г) зародышевая и внезародышевая эктодерма, амнион, хорион.

37. Каковы производные гипобласта?

а) эктодерма, нервная трубка;

б) зародышевая и внезародышевая энтодерма;

в) хордомезодермальный зачаток;

г) внезародышевая эктодерма, амнион, хорион.

38. Укажите источники образования желточного мешка человека?

а) зародышевая эктодерма;

б) внезародышевая энтодерма и внезародышевая мезодерма;

в) зародышевая мезенхима;

г) зародышевая энтодерма.

39. Какие структуры образуют стенку желточного мешка?

а) зародышевая энтодерма и эктодерма, зародышевая мезодерма;

б) внезародышевый энтодермальный эпителий и внезародышевая мезодерма;

в) зародышевая эктодерма и мезодерма;

б) внезародышевый эктодермальный эпителий и внезародышевая мезодерма.

40. Желточный мешок у человека выполняет функции:

а) трофическую, кроветворную, образование первичных половых клеток;

б) гормональную, секреторную, образование первичных половых клеток;

в) кроветворную, образование первичных половых клеток, гормональную;

г) создание водной среды для зародыша, гормональная, дыхательная.

41. Из каких источников развивается стенка амниона человека?

а) внезародышевой эктодермы и внезародышевой мезодермы;

а) зародышевой эктодермы и зародышевой мезодермы;

а) внезародышевой эктодермы и зародышевой мезодермы;

а) зародышевой эктодермы и внезародышевой мезодермы.

42. Какие структуры образуют стенку амниотической оболочки?

а) зародышевый эктодермальный эпителий, париетальный листок вентральной мезодермы;

б) внезародышевый эктодермальный эпителий, внезародышевая мезодерма (соединительнотканная основа);

в) висцеральный листок вентральной мезодермы;

г) зародышевый энтодермальный эпителий.

43. Из каких тканевых слоев состоит амниотическая оболочка?

а) амниотический эпителий, соединительнотканый слой;

б) гладкие миоциты;

в) трофобластический хориальный эпителий

г) цитотрофобласт.

44. Какие функции выполняет амниотическая оболочка у млекопитающих?

а) трофическую;

б) дыхательную;

в) выделительную;

г) создание водной среды для зародыша, амортизирующую.

45. Какие функции выполняет аллантоис у млекопитающих?

а) проведение кровеносных сосудов от тела плода к плаценте;

б) газообмен;

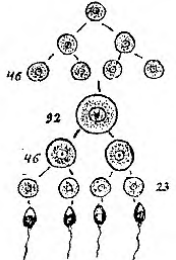
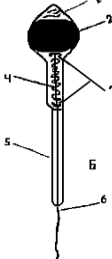
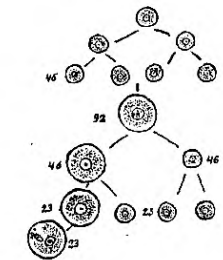



- в) выделительную;
- г) создание водной среды для зародыша.
46. Назовите эмбриональные зачатки, развивающиеся из эктодермы.
- а) сомиты; б) нервная трубка, ганглиозная пластинка;
- в) нефротомы; г) миотомы.
47. Назовите эмбриональные зачатки, развивающиеся из мезодермы.
- а) сомиты, мезенхима, нефротомы, спланхнотом;
- б) кишечная трубка, эпителий печени и поджелудочной железы;
- в) нервная трубка; ганглиозная пластинка;
- г) эпителий преддверия ротовой полости.
48. Укажите, какие ткани и органы развиваются из кишечной энтодермы:
- а) головной мозг, нервы, нервные узлы;
- б) эпителий желудочно-кишечного тракта, печени, поджелудочной железы;
- в) эпидермис, потовые и сальные железы;
- г) почки, гладкомышечная ткань, сосуды.
49. Укажите, какие ткани и органы развиваются из кожной эктодермы:
- а) эпидермис, потовые и сальные железы, эпителий преддверия ротовой полости, эмаль зуба;
- б) селезенка, лимфатические узлы, костный мозг;
- в) эпителий желудочно-кишечного тракта, печени, поджелудочной железы;
- г) сомиты, мезенхима, нефротомы, спланхнотом.
50. Какие ткани и органы развиваются из нейроэктодермы?
- а) нервная ткань, нейроны и нейроглия головного и спинного мозга, нейрогипофиз, сетчатка глаза, орган обоняния.
- б) эпидермис, потовые и сальные железы, эпителий преддверия ротовой полости, эмаль зуба;
- в) эпителий желудочно-кишечного тракта, печени, поджелудочной железы;
- г) сомиты, мезенхима, нефротомы, спланхнотом.
51. Укажите, какие ткани и органы развиваются из дерматомов сомитов мезодермы:
- а) эпидермис; б) почки;
- в) мезотелий; г) соединительная ткань кожи (дерма).
52. Какие ткани и органы развиваются из миотомов сомитов мезодермы?
- а) гладкомышечная ткань;
- б) сосуды;
- в) поперечнополосатая (скелетная) мышечная ткань;
- г) костная ткань и кости.
53. Укажите, какие ткани и органы развиваются из склеротомов сомитов мезодермы:
- а) поперечнополосатая (скелетная) мышечная ткань;
- б) головной и спинной мозг;
- в) костные ткани и кости, хрящевые ткани и хрящи;
- г) оболочки глаза.
54. Какие ткани и органы развиваются из листков вентральной мезодермы (спланхнотомы)?
- а) целомический эпителий (мезотелий), корковое вещество надпочечников, миокард, эпителий серозных оболочек;
- б) поперечнополосатая скелетная мышечная ткань;
- в) соединительная ткань кожи (дерма);
- г) головной и спинной мозг.
55. Дайте название процессам, при помощи которых зародыш устанавливает связь с телом матери (маткой):
- а) гастрюляция, плацентация; б) имплантация; плацентация;
- в) плацентация, гистогенез; г) плацентация, инвагинация.
56. К какому типу относится плацента человека?
- а) множественная десмохориальная плацента;
- б) диффузная эпителиохориальная плацента;

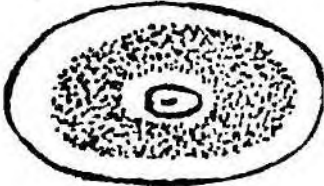

- в) дискоидальная гемохориальная плацента;  
 г) поясковая эндотелиохориальная плацента.
57. Укажите структуры, входящие в состав первичных ворсинок хориона?  
 а) кровеносные сосуды (капилляры), внезародышевая соединительная ткань;  
 б) цитотрофобласт, внезародышевая соединительная ткань, плазмодиотрофобласт;  
 в) слизистая соединительная ткань, цитотрофобласт;  
 г) внезародышевые эктодерма и мезодерма.
58. Укажите структуры, входящие в состав вторичных ворсинок хориона?  
 а) цитотрофобласт, плазмодиотрофобласт, внезародышевая соединительная ткань, кровеносные сосуды;  
 б) слизистая соединительная ткань, цитотрофобласт;  
 в) внезародышевые эктодерма и мезодерма;  
 г) ретикулярная ткань.
59. Укажите структуры, характерные для третичных ворсинок хориона?  
 а) трофобластический эпителий, капилляры, внезародышевая соединительная ткань, фибриноид Лангханса;  
 б) внезародышевая соединительная ткань, кровеносные сосуды;  
 в) слизистая соединительная ткань, цитотрофобласт;  
 г) ретикулярная ткань, кровеносные сосуды.
60. Какой тип питания плода при развитии ворсинчатого хориона у человека?  
 а) гематотрофный; б) гистиотрофный;  
 в) эпителиотрофный; г) гистиотрофный и эпителиотрофный.
61. Назовите, какие структуры входят в состав плодной части плаценты:  
 а) сосуды плода, хориальная пластинка, ворсинки хориона, амниотическая оболочка, приросшая к хориону;  
 б) эндометрий, кровяные лакуны, септы, децидуальные клетки;  
 в) децидуальная оболочка, кровяные лакуны, септы, децидуальные клетки;  
 г) хориальная соединительнотканная пластинка.
62. Назовите, какие структуры входят в состав материнской части плаценты:  
 а) амниотический эпителий, сосуды плода, хориальная пластинка,  
 б) децидуальная отпадающая оболочка, кровяные лакуны, соединительнотканые септы, децидуальные клетки;  
 в) хориальная соединительнотканная пластинка;  
 г) эндометрий, кровяные лакуны, септы, децидуальные клетки;
63. Указать функции плаценты человека:  
 а) выработка околоплодных вод, проведение кровеносных сосудов;  
 б) газообмен, выделительная, защитная;  
 в) создание водной среды для зародыша, экскреторная, трофическая;  
 г) трофическая, экскреторная, эндокринная, защитная, обеспечивает связь плода с организмом матери.
64. Укажите, какие структуры входят в состав плацентарного (гематохориального) барьера:  
 а) гемохориальное пространство, соединительная ткань, эндотелий капилляров ворсинки;  
 б) трофобластический эпителий, соединительная ткань, базальная мембрана, эндотелий капилляров ворсинки;  
 в) амниотический эпителий, соединительная ткань, эндотелий капилляров ворсинки;  
 г) эндотелий капилляров ворсинки, базальная мембрана, амниотический эпителий.
65. Укажите структуры, входящие в пупочный канатик?  
 а) внезародышевый амниотический эпителий, слизистая соединительная ткань, пупочные артерии, пупочная вена;  
 б) ретикулярная ткань, пупочные артерии, пупочная вена;  
 в) амниотический эпителий, рыхлая соединительная ткань, пупочная вена;  
 г) трофобластический эпителий, слизистая соединительная ткань, пупочные артерии,

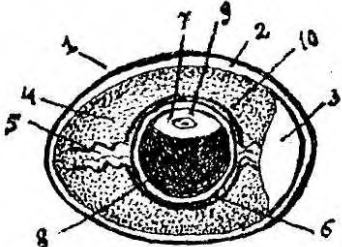
пупочная вена.


66. Когда заканчивается зародышевый и начинается плодный период внутриутробного развития человека?

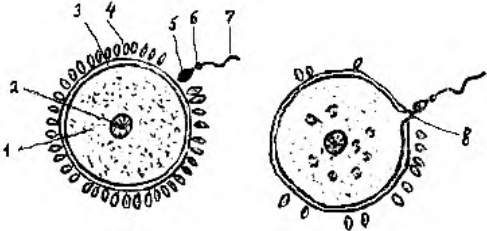
- а) в конце первого месяца; б) в начале третьего месяца;
- в) в конце третьего месяца; г) в начале четвертого месяца.

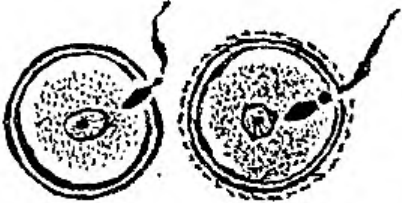
	<p>67. Что изображено на рисунке?</p> <ul style="list-style-type: none"><li>а) гистогенез;</li><li>б) дробление;</li><li>в) сперматогенез;</li><li>г) овогенез.</li></ul>
	<p>68. Что изображено на рисунке?</p> <ul style="list-style-type: none"><li>а) яйцеклетка;</li><li>б) сперматозоид;</li><li>в) сперматида;</li><li>г) сперматогония.</li></ul>
	<p>69. Какой способ деления изображен на рисунке?</p> <ul style="list-style-type: none"><li>а) почкование;</li><li>б) редукционное деление;</li><li>в) перешнуровка;</li><li>г) митотическое деление.</li></ul>
	<p>70. Какая яйцеклетка изображена на рисунке?</p> <ul style="list-style-type: none"><li>а) первично изолецитальная (ланцетник) ;</li><li>б) вторично изолецитальная (млекопитающего и человека) ;</li><li>в) центролецитальная (насекомого);</li><li>г) умеренно телолецитальная (амфибии).</li></ul>
	<p>71. Какая яйцеклетка изображена на рисунке?</p> <ul style="list-style-type: none"><li>а) первично изолецитальная;</li><li>б) вторично изолецитальная;</li><li>в) умеренно телолецитальная;</li><li>г) резко телолецитальная.</li></ul>
	<p>72. Какой из типов яйцеклеток изображен на рисунке?</p> <ul style="list-style-type: none"><li>а) первично изолецитальная;</li><li>б) вторично изолецитальная;</li><li>в) умеренно телолецитальная;</li><li>г) резко телолецитальная.</li></ul>

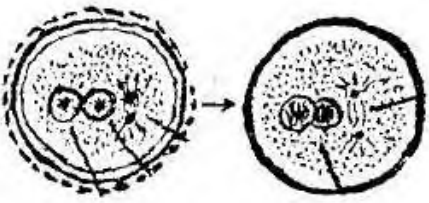
	<p>73. Какой из типов яйцеклеток изображен на рисунке?</p> <p>а) полилецитальная;  б) алецитальная;  в) олиголецитальная;  г) централецитальная.</p>
	<p>74. Какой из типов яйцеклеток изображен на рисунке?</p> <p>а) первично изолецитальная;  б) вторично изолецитальная;  в) централецитальная;  г) умеренно телолецитальная.</p>

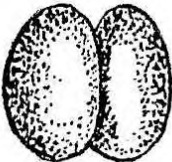
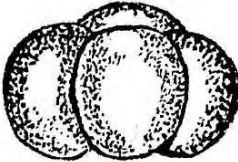
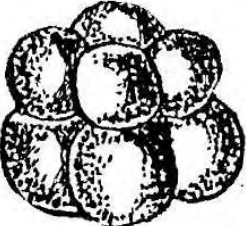





	<p>75. Яйцеклетка какого животного изображена на рисунке?</p> <p>а) человека;  б) амфибии;  в) птиц;  г) насекомого.</p>
---	--

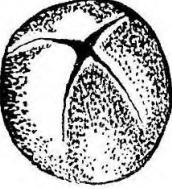
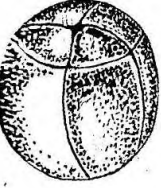

	<p>76. Яйцеклетка какого животного изображена на рисунке?</p> <p>а) ланцетника;  б) амфибии;  в) птиц;  г) человека.</p>
--	--



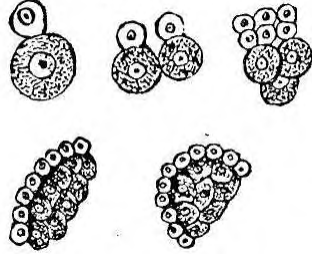
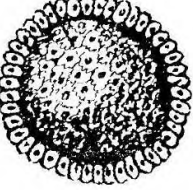
	<p>77. Какая фаза оплодотворения изображена на рисунке?</p> <p>а) контактного взаимодействия;  б) дистантного взаимодействия;  в) сингамия;  г) митоз.</p>
---	--


	<p>78. Что изображено на рисунке?</p> <p>а) адгезия;  б) синкарион;  в) проникновение;  г) сближение.</p>
---	---

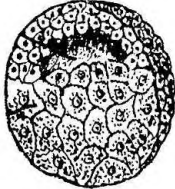
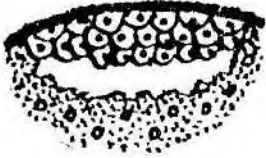
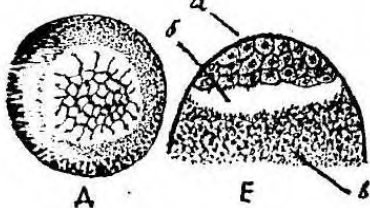
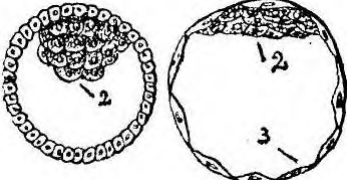
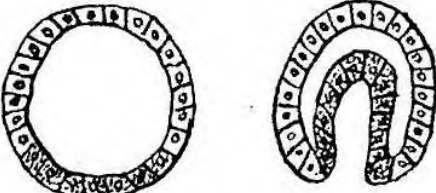



	<p>79. Что изображено на рисунке?</p> <p>а) амитоз;  б) митоз;  в) мейоз;  г) дробление.</p>
---	--



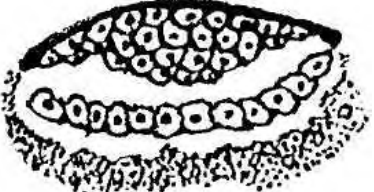

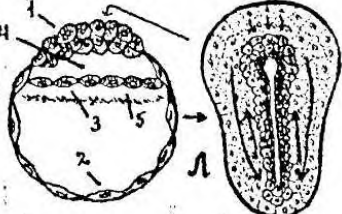
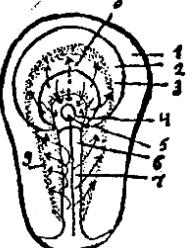

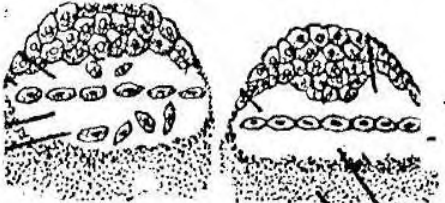
	<p>80. Что изображено на рисунке?  а) зигота;  б) морула;  в) бластомеры;  г) бластула.</p>
	<p>81. Какой тип дробления изображен на рисунке?  а) голобластическое равномерное у ланцетника;  б) голобластическое неравномерное у амфибии;  в) голобластическое неравномерное у человека;  г) меробластическое дискоидальное у птиц.</p>
	<p>82. Какие борозды дробления представлены на рисунке?  а) меридиональные и широтные;  б) меридиональные и тангенциальные;  в) широтные и тангенциальные;  г) меридиональные и экваториальные.</p>
	<p>83. На рисунке представлено полное равномерное дробление. Какому классу животных оно свойственно?  а) ланцетник;  б) амфибии;  в) млекопитающие;  г) птицы.</p>
	<p>84. Что изображено на рисунке?  а) зигота;  б) морула;  в) бластомеры;  г) бластула.</p>
	<p>85. Изображен зародыш на стадии:  а) 16 бластомеров;  б) 17 бластомеров;  в) 32 бластомера;  г) 37 бластомеров.</p>
	<p>86. На рисунке изображен зародыш на стадии:  а) 32 бластомеров;  б) 37 бластомеров;  в) 64 бластомеров;  г) 73 бластомеров.</p>
	<p>87. Что изображено на рисунке?  а) дробление у птиц;  б) дробление у амфибий;  в) дробление у ланцетник;  г) дробление у человека.</p>


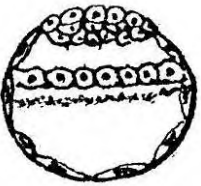
	<p>88. Какие борозды дробления изображены на рисунке?</p> <p>а) меридианальные;  б) широтные;  в) экваториальные;  г) тангенциальные.</p>
	<p>89. Что изображено на рисунке?</p> <p>а) морула;  б) бластула;  в) гастрюла;  г) бластомеры.</p>
	<p>90. Морула какого животного представлена на рисунке?</p> <p>а) ланцетник;  б) амфибия;  в) птица;  г) человек.</p>

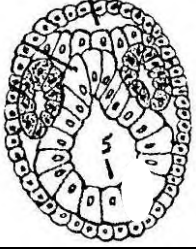
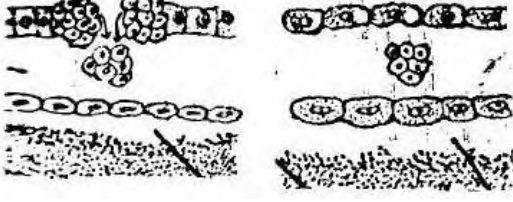
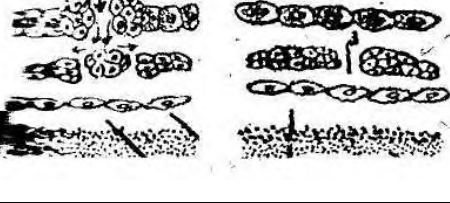
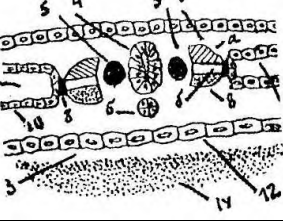
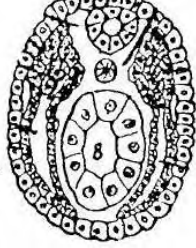
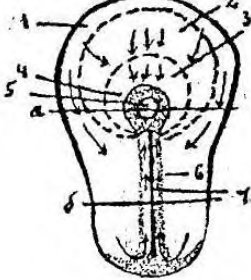
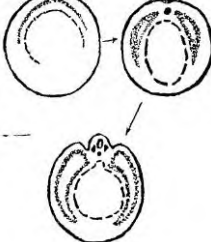
	<p>91. Что изображено на рисунке?</p> <p>а) оплодотворение;  б) дробление;  в) гастрюляция;  г) гистогенез.</p>
	<p>92. Какой тип дробления изображен на рисунке?</p> <p>а) полное равномерное у ланцетника;  б) полное неравномерное у амфибии;  в) полное неравномерное у млекопитающих;  г) неполное частичное у птиц.</p>
	<p>93. Какой тип дробления изображен на рисунке?</p> <p>а) полное равномерное синхронное;  б) полное неравномерное асинхронное;  в) полное неравномерное асинхронное;  г) неполное частичное дискоидальное.</p>
	<p>94. Что изображено на рисунке?</p> <p>а) амфибластула;  б) дискобластула;  в) бластоциста;  г) целобластула.</p>

	<p>95. Что изображено на рисунке?</p> <p>а) целобластула;  б) амфибластула;  в) дискобластула;  г) бластоциста.</p>
---	---

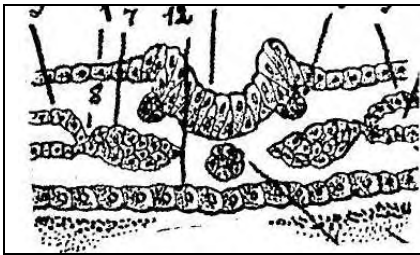
	<p>96. Что изображено на рисунке?  а) целобластула;  б) амфибластула;  в) дискобластула;  г) бластоциста.</p>
	<p>97. Что изображено на рисунке?  а) целобластула;  б) амфибластула;  в) дискобластула;  г) бластоциста.</p>
	<p>98. Что изображено на рисунке?  а) амфибластула;  б) целобластула;  в) дискобластула;  г) бластоциста.</p>
	<p>99. Что изображено на рисунке?  а) целобластула;  б) бластоциста;  в) дискобластула;  г) амфибластула.</p>
	<p>100. Что изображено на рисунке?  а) инвагинация;  б) деламинация;  в) иммиграция;  г) эпиболия.</p>
	<p>101. Что изображено на рисунке?  а) деламинация;  б) иммиграция;  в) эпиболия;  г) инвагинация.</p>
	<p>102. Что изображено на рисунке?  а) эпиболия;  б) иммиграция;  в) инвагинация;  г) деламинация.</p>
	<p>103. Что изображено на рисунке?  а) иммиграция;  б) инвагинация;  в) деламинация;  г) эпиболия.</p>

	<p>104. Что изображено на рисунке?  а) дробление;  б) гастрюляция;  в) оплодотворение;  г) гистогенез.</p>
	<p>105. Что изображено на рисунке?  а) деламинация и эпиволия;  б) инвагинация и эпиволия;  в) иммиграция и деламинация;  г) инвагинация и иммиграция.</p>
	<p>106. Что изображено на рисунке?  а) инвагинация  б) миграция  в) деламинация  г) эпиволия</p>
	<p>107. Что изображено на рисунке?  а) эпиволия;  б) деламинация;  в) инвагинация;  г) иммиграция.</p>
	<p>108. Какой тип гастрюляции представлен на рисунке?  а) деламинация и эпиволия;  б) инвагинация и эпиволия;  в) деламинация и иммиграция;  г) инвагинация и иммиграция.</p>
	<p>109. Что изображено на рисунке?  а) инвагинация;  б) эпиволия;  в) иммиграция;  г) деламинация.</p>
	<p>110. Что изображено на рисунке?  а) инвагинация;  б) эпиволия;  в) деламинация;  г) иммиграция.</p>
	<p>111. На какой стадии развития изображен зародыш?  а) бластулы;  б) гастрюлы;  в) яйцеклетка;  г) морулы.</p>

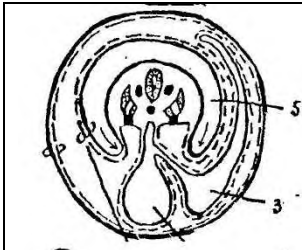
	<p>112. Что изображено на рисунке?  а) карта презумптивных зачатков;  б) борозды дробления;  в) гастрюляция;  г) амниотические и туловищные складки.</p>
	<p>113. Что изображено на рисунке?  а) карта презумптивных зачатков;  б) комплекс осевых органов;  в) амниотические складки;  г) туловищные складки.</p>
	<p>114. Что изображено на рисунке?  а) карта презумптивных зачатков;  б) комплекс осевых органов;  в) провизорные органы;  г) дробление.</p>
	<p>115. Что изображено на рисунке?  а) морула;  б) бластула;  в) гаструла;  г) амниотический пузырек.</p>
	<p>116. Гаструла какого животного изображена на рисунке?  а) ланцетника;  б) амфибии;  в) птиц;  г) млекопитающих.</p>
	<p>117. Что изображено на рисунке?  а) морула;  б) бластула;  в) гаструла;  г) амниотический пузырек.</p>
	<p>118. Что изображено на рисунке?  а) гаструла ланцетника;  б) гаструла амфибий;  в) гаструла птиц;  г) гаструла млекопитающих.</p>
	<p>119. Что изображено на рисунке?  а) образование осевых органов;  б) образование провизорных органов;  в) дифференцировка мезодермы;  г) гистогенез.</p>

	<p>120. Что изображено на рисунке?  а) образование провизорных органов;  б) образование комплекса осевых органов;  в) дифференцировка мезодермы;  г) органогенез.</p>
	<p>121. Образование какого зачатка изображено на рисунке?  а) нервной трубки  б) хорды  в) кишечной трубки  г) мезодермы</p>
	<p>122. Изображение какого зачатка представлено на рисунке?  а) хорды;  б) нервной трубки;  в) мезодермы;  г) кишечной трубки.</p>
	<p>123. Какая стадия развития зародыша изображена на рисунке?  а) туловищные и амниотические складки;  б) сомитов;  в) нервного желобка и нервных валиков;  г) первичной полоски и первичного узелка</p>
	<p>124. На какой стадии развития изображен зародыш?  а) первичной полоски и первичного узелка;  б) первичной бороздки и первичной ямки;  в) дифференцировка зародышевых листов;  г) органогенез.</p>
	<p>125. На какой стадии развития изображен зародыш?  а) первичной полоски и первичного узелка;  б) дифференцировка зародышевых листов;  в) сомитов;  г) туловищных и амниотических складок.</p>
	<p>126. Что изображено на рисунке?  а) дробление;  б) гастрюляция;  в) дифференцировка зародышевых листков;  г) плацентация.</p>


	<p>127. Какая стадия развития зародыша изображена на рисунке?  а) образование комплекса осевых органов;  б) образование провизорных органов;  в) нейруляция;  г) органогенез.</p>
	<p>128. Что изображено на рисунке?  а) амниотическая ножка;  б) туловищная и амниотическая складки;  в) гладкий хорион;  г) ворсинчатый хорион;</p>
	<p>129. Что изображено на рисунке?  а) комплекс осевых органов;  б) амниотические и туловищные складки;  в) гистогенез;  г) органогенез.</p>
	<p>130. Какая дифференцировка изображена на рисунке?  а) оотипическая;  б) бластомерная;  в) зачатковая;  г) гистогенетическая.</p>
	<p>131. Что изображено на рисунке?  а) образование осевых органов;  б) образование провизорных органов;  в) гистогенез;  г) органогенез.</p>
	<p>132. Зародыш какого животного изображен на рисунке?  а) человека;  б) птиц;  в) амфибии;  г) ланцетника.</p>
	<p>133. Зародыш какого животного представлен на рисунке?  а) ланцетника;  б) амфибии;  в) птиц;  г) млекопитающего.</p>




134. Зародыш какого животного изображен на рисунке?  
 а) ланцетника;  
 б) амфибии;  
 в) птиц;  
 г) млекопитающих.



135. Зародыш какого животного изображен на рисунке?  
 а) амфибии;  
 б) птиц;  
 в) ланцетника;  
 г) человека.



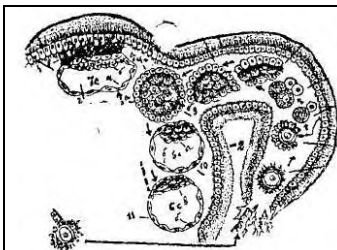
136. Из какого зародышевого листка, изображенного на рисунке, образуется хорда?  
 а) эктодермы;  
 б) энтодермы;  
 в) дорсальной мезодермы;  
 г) вентральной мезодермы.



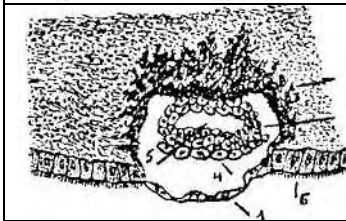
137. Образование какого осевого органа изображено на рисунке?  
 а) нервная трубка;  
 б) хорда;  
 в) кишечная трубка;  
 г) мезодерма.



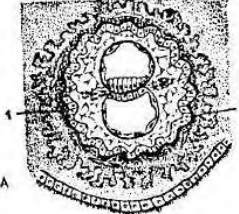
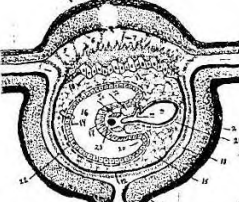
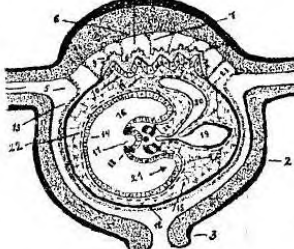
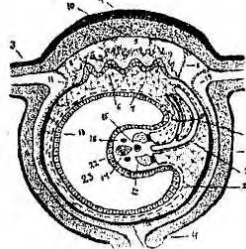
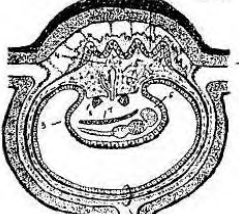
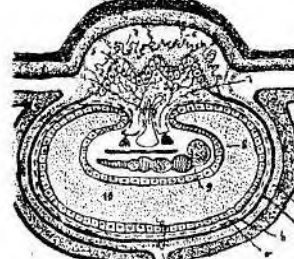
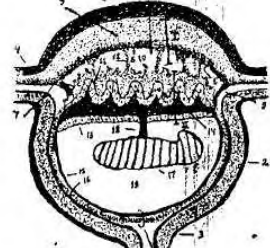
138. Какой тип дифференцировки зародышевых листков изображен на рисунке?  
 а) оотипический;  
 б) бластомерный;  
 в) зачатковый;  
 г) гистогенетический.

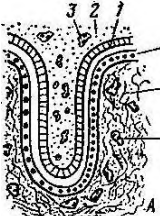

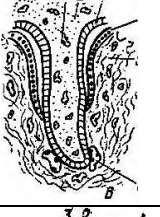



139. Эмбриогенез какого животного изображен на рисунке?  
 а) амфибии;  
 б) птиц;  
 в) млекопитающих;  
 г) человека.



140. Что изображено на рисунке?  
 а) дробление;  
 б) адгезия;  
 в) инвазия;  
 г) оплодотворение.

	<p>141. На какой стадии развития изображен зародыш человека?</p> <p>а) оплодотворения;  б) дробление;  в) гаструляции;  г) гистогенез.</p>
	<p>142. Что изображено на рисунке?</p> <p>а) зародышевый щиток;  б) первичный узелок;  в) туловищная складка;  г) бластула.</p>
	<p>143. На какой стадии развития изображен на рисунке зародыш человека?</p> <p>а) первичной полоски и первичного узелка;  б) первичной бороздки и первичной ямки;  в) нервного желобка и нервных валиков;  г) плацентации.</p>
	<p>144. Что изображено на рисунке?</p> <p>а) имплантация;  б) плацентация;  в) органогенез;  г) врастание желточного мешка и аллантаоиса в амниотическую ножку.</p>
	<p>145. Дифференцировка какого зачатка зародыша изображена на рисунке?</p> <p>а) хорды;  б) мезодермы;  в) кишечной трубки;  г) нервной трубки.</p>
	<p>146. Образование каких внезародышевых структур изображено на рисунке?</p> <p>а) лысый хорион;  б) ворсинчатый хорион;  в) амниотическая ножка;  г) пупочный канатик.</p>
	<p>147. Что изображено на рисунке?</p> <p>а) имплантация;  б) гаструляция;  в) плацентация;  г) провизорные органы.</p>

	<p>148. Какой тип плаценты изображен на рисунке?  а) эндотелиохориальный;  б) эпителиохориальный;  в) десмохориальный;  г) гемохориальный.</p>
	<p>149. Какой тип плаценты изображен на рисунке?  а) эндотелиохориальный;  б) эпителиохориальный;  в) десмохориальный;  г) гемохориальный.</p>
	<p>150. У какого вида животных ворсинки хориона контактируют с эндотелием сосуда?  а) жвачных;  б) свиньи;  в) хищных;  г) обезьяны.</p>
	<p>151. Какой тип плаценты изображен на рисунке?  а) эндотелиохориальный;  б) эпителиохориальный;  в) десмохориальный;  г) гемохориальный.</p>

## ОБЩАЯ ГИСТОЛОГИЯ

### ЭПИТЕЛИАЛЬНЫЕ ТКАНИ

- Предоставлена ткань, все клетки которой лежат на базальной мембране в виде пластов, отсутствует межклеточное вещество и кровеносные сосуды, хорошо выражена полярность клеток, хорошая способность к регенерации. Какая это ткань?  
а) эпителиальная; б) соединительная;  
в) мышечная; г) нервная.
- К какому гистогенетическому типу относится эпителий, развивающийся из мезенхимы?  
а) эпидермальный; б) энтеродермальный;  
в) ангиодермальный; г) целонефродермальный.
- К какому типу по гистогенетической классификации относится однослойный однорядный кубический эпителий канальцев почек?  
а) энтодермальный; б) целонефродермальный;  
в) эндимиоглиальный; г) эпидермальный.
- К какому гистогенетическому типу относится однослойный однорядный цилиндрический эпителий желудка?  
а) эпидермальный; б) ангиодермальный;  
в) энтодермальный; г) эндимиоглиальный.
- К какому гистогенетическому типу относится эпителиальная выстилка канала спинного мозга и мозговых желудочков?  
а) энтодермальный; б) целонефродермальный;  
в) эндимиоглиальный; г) эпидермальный.
- Источник развития кишечного эпителия?

- а) эктодерма; б) энтодерма;  
в) мезодерма; г) мезенхима.
7. Источник развития кожного эпителия?  
а) эктодерма; б) энтодерма;  
в) мезодерма; г) мезенхима.
8. Источник развития целонефродермального эпителия?  
а) эктодерма; б) энтодерма;  
в) мезодерма; г) мезенхима.
9. В эпителии все клетки цилиндрической формы и все лежат на базальной мембране. Какой это вид эпителия?  
а) однослойный многорядный цилиндрический;  
б) однослойный однорядный цилиндрический;  
в) многослойный переходной;  
г) многослойный цилиндрический.
10. В эпителии клетки разной высоты, все лежат на базальной мембране. Какой это вид эпителия?  
а) однослойный однорядный призматический;  
б) однослойный многорядный призматический;  
в) многослойный переходной;  
г) многослойный плоский неороговевающий.
11. В каком из эпителиев встречаются реснитчатые клетки?  
а) однослойный многорядный призматический;  
б) многослойный плоский ороговевающий;  
в) многослойный плоский неороговевающий;  
г) многослойный переходной.
12. Какие эпителии согласно морфофункциональной классификации входят в группу многослойных?  
а) однорядный; многорядный; переходный;  
б) ороговевающий, неороговевающий, переходный;  
в) неороговевающий, ороговевающий, многорядный;  
г) однорядный, ороговевающий, неороговевающий.
13. В слоях эпителия 3 вида клеток: базальные, шиповатые, плоские. Какой это вид эпителия?  
а) однослойный многорядный призматический;  
б) многослойный переходной;  
в) многослойный плоский неороговевающий;  
г) многослойный плоский ороговевающий.
14. В эпителии видны слои: базальный, шиповатый, зернистый, блестящий и роговые чешуйки. Какой это вид эпителия?  
а) многослойный плоский неороговевающий;  
б) многослойный переходной;  
в) многослойный плоский ороговевающий;  
г) однослойный многорядный.
15. В каком из слоев многослойного плоского ороговевающего эпителия встречается вещество кератогиалин?  
а) базальный; б) шиповатый;  
в) зернистый; г) роговой.
16. Какой эпителий называется переходным?  
а) превращающийся из плоского в призматический;  
б) превращающийся из неороговевающего в ороговевающий;  
в) превращающийся из нежелезистого в железистый;  
г) изменяющий расположение слоев клеток в растянутой и нерастянутой стенке.


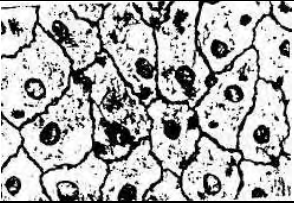
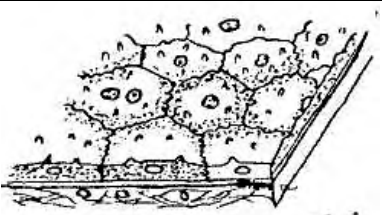
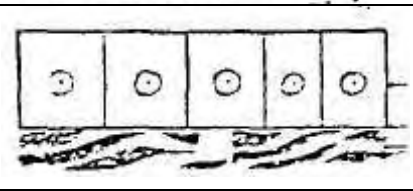

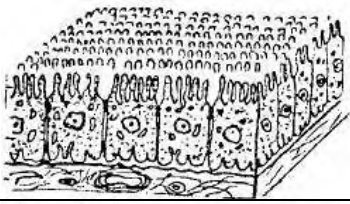
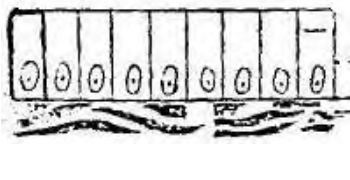
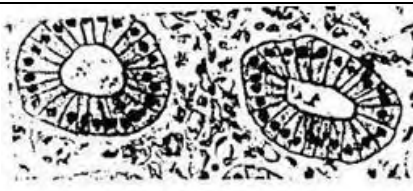
17. В каком из перечисленных органов встречается эндотелий (однослойный однорядный плоский эпителий)?  
а) трахея; б) кожа;  
в) внутренняя стенка сосудов; г) мочевого пузыря.
18. В каком из перечисленных органов встречается однослойный многорядный призматический эпителий?  
а) трахея; б) кожа;  
в) мочевого пузыря; г) роговица глаза.
19. В каких органах встречается многослойный плоский неороговевающий эпителий?  
а) кишечник; б) трахея;  
в) пищевод; г) мочевого пузыря.
20. В каких органах встречается многослойный плоский эпителий?  
а) кишечник; б) трахея;  
в) ротовая полость; г) мочевого пузыря.
21. Какая из перечисленных структур эпителиальной клетки расположена на апикальном полюсе?  
а) ядро; б) эндоплазматическая сеть;  
в) рибосома; г) клеточный центр.
22. На каком уровне должно находиться ядро в эпителиальной клетке?  
а) в центре; б) на базальном полюсе;  
в) на апикальном полюсе; г) на любом из уровней.
23. Какой из видов контактов эпителиальных клеток состоит из 2-х частей: утолщенной клеточной оболочки и сети тонких нитей (тонофибрилл)?  
а) «замок»; б) десмосома;  
в) нексус; г) щелевидный контакт.
24. Органоид специального назначения в эпителии, увеличивающий всасывающую поверхность клетки:  
а) жгутик; б) микроворсинки;  
в) тонофибрилла; г) реснички.
25. Тип контакта клетки с базальной мембраной?  
а) десмосома; б) полудесмосома;  
в) вставочный диск; г) «замок».
26. Какая из перечисленных желез является эндокринной?  
а) имеющая неразветвленный выводной проток с альвеолярными концевыми отделами;  
б) имеющая разветвленный выводной проток с трубчатыми концевыми отделами;  
в) не имеющая выводных протоков, но густо оплетена кровеносными сосудами;  
г) имеющая разветвленный выводной проток с трубчато-альвеолярными концевыми отделами.
27. Какие экзокринные железы называются простыми?  
а) одноклеточные, без выводного протока;  
б) многоклеточные, с неразветвленным выводным протоком;  
в) с неразветвленными концевыми отделами, но с разветвленным выводным протоком;  
г) многоклеточные, с неразветвленным выводным протоком, но с разветвленным концевым отделом.
28. Какие экзокринные железы называются сложными?  
а) многоклеточные, с разветвленными концевыми отделами;  
б) с альвеолярно-трубчатыми концевыми отделами и неразветвленным выводным протоком;  
в) с трубчатыми концевыми отделами и неразветвленным выводным протоком;  
г) многоклеточные, с разветвленным выводным протоком.
29. Тип секреции клеток желез с частичным разрушением клетки?  
а) мерокриновый; б) апокриновый;  
в) голокриновый; г) эндокринный.

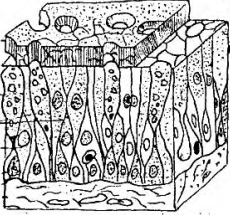
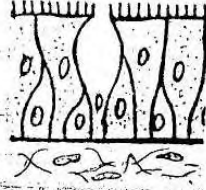
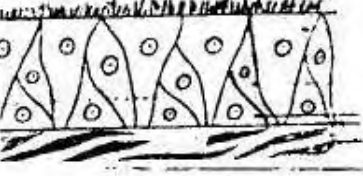
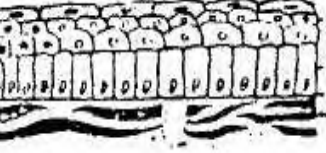
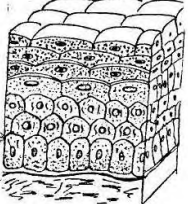
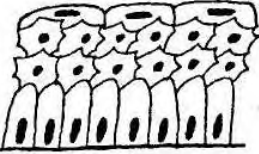
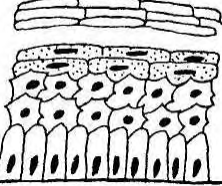

30. Тип секреции клеток желез без разрушения клетки?

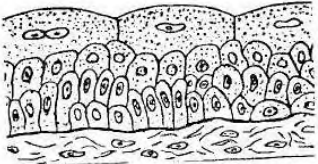


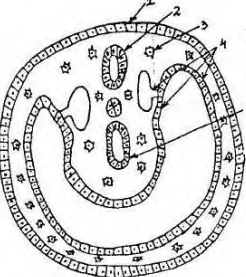

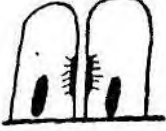


- а) мерокриновый; б) апокриновый;
- в) голокриновый; г) эндокринный.

31. Тип секреции желез с полным разрушением клетки?

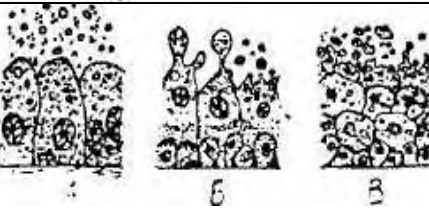
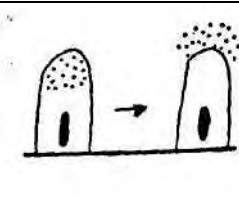
- а) мерокриновый; б) апокриновый;
- в) голокриновый; г) эндокринный.

	32. Какой вид эпителия изображен на рисунке? а) однослойный однорядный кубический; б) однослойный однорядный плоский; в) однослойный однорядный цилиндрический; г) однослойный многорядный цилиндрический.
	33. Какой вид эпителия представлен на рисунке? (а) мезотелий сальника; б) кожный; в) кишечный; г) эпителий трахеи.
	34. Какой вид эпителия представлен? а) однослойный однорядный кубический (каемчатый); б) однослойный многорядный призматический; в) однослойный однорядный плоский; г) многослойный переходной.
	35. Какой вид эпителий изображен на рисунке? а) однослойный однорядный плоский; б) однослойный однорядный кубический; в) однослойный однорядный цилиндрический; г) однослойный многорядный призматический.
	36. Какой вид эпителия изображен на рисунке? а) однослойный однорядный плоский; б) однослойный однорядный кубический; в) однослойный однорядный призматический; г) многослойный плоский.
	37. Какой вид эпителия представлен? а) однослойный однорядный кубический (каемчатый); б) однослойный многорядный призматический; в) однослойный однорядный плоский; г) многослойный переходный.
	38. Какой вид эпителия представлен на рисунке? а) многослойный плоский неороговевающий; б) многослойный плоский ороговевающий; в) однослойный однорядный; г) однослойный многорядный призматический.
	39. Какой вид эпителия представлен на рисунке? а) однослойный однорядный кубический; б) однослойный однорядный плоский; в) однослойный однорядный призматический; г) однослойный многорядный призматический.

	<p>40. Какой вид эпителия представлен?  а) однослойный многорядный призматический;  б) многослойный переходной неороговевающий;  в) многослойный плоский ороговевающий;  г) многослойный переходной.</p>
	<p>41. Что изображено на рисунке?  а) однослойный многорядный эпителий;  б) многослойный плоский неороговевающий эпителий;  в) многослойный плоский ороговевающий эпителий;  г) многослойный переходный эпителий.</p>
	<p>42. Какой вид эпителия представлен?  а) многослойный плоский неороговевающий;  б) многослойный переходной;  в) однослойный однорядный цилиндрический каемчатый;  г) однослойный многорядный призматический (реснитчатый).</p>
	<p>43. Какой вид эпителия представлен на рисунке?  а) многослойный плоский неороговевающий  б) многослойный плоский ороговевающий  в) однослойный однорядный;  г) однослойный многорядный призматический.</p>
	<p>44. Что изображено на рисунке?  а) однослойный многорядный эпителий;  б) многослойный плоский неороговевающий эпителий;  в) многослойный плоский ороговевающий эпителий;  г) многослойный переходный эпителий.</p>
	<p>45. Какой вид эпителия представлен на рисунке?  а) многослойный плоский неороговевающий;  б) многослойный плоский ороговевающий;  в) многослойный переходной;  г) однослойный многорядный.</p>
	<p>46. Какой вид эпителия представлен на рисунке?  а) многослойный плоский неороговевающий;  б) многослойный плоский ороговевающий;  в) многослойный переходной;  г) однослойный многорядный.</p>
	<p>47. Какой вид эпителия представлен на рисунке?  а) многослойный плоский неороговевающий;  б) многослойный плоский ороговевающий;  в) однослойный однорядный;  г) однослойный многорядный призматический.</p>

	<p>48. Какой вид эпителия представлен?  а) однослойный однорядный кубический (каемчатый);  б) однослойный многорядный призматический;  в) однослойный однорядный плоский;  г) многослойный переходный.</p>
	<p>49. Что изображено на рисунке?  а) однослойный многорядный эпителий;  б) многослойный плоский неороговевающий эпителий;  в) многослойный плоский ороговевающий эпителий;  г) многослойный переходный эпителий.</p>
	<p>50. Какой вид эпителия представлен?  а) многослойный плоский неороговевающий;  б) многослойный переходной;  в) однослойный однорядный цилиндрический каемчатый;  г) однослойный многорядный призматический (реснитчатый).</p>
	<p>51. Какая ткань развивается из указанных 5 источников (генетическая классификация)?  а) эпителиальная;  б) соединительная;  в) мышечная;  г) нервная.</p>
	<p>55. Клетка какой ткани представлена на рисунке?  а) эпителиальной;  б) соединительной;  в) мышечной;  г) нервной.</p>
	<p>56. Какой тип контакта между клетками представлен на рисунке?  а) простой; б) десмосома; в) полудесмосома;  г) щелевидный.</p>
	<p>57. Какой тип контакта между клетками представлен на рисунке?  а) простой; б) десмосома;  в) полудесмосома; г) щелевидный.</p>
	<p>58. Что изображено на рисунке?  а) соединение по типу «замок»;  б) десмосома;  в) полудесмосома;  г) щелевидный контакт.</p>

	<p>59. Что изображено на рисунке?</p> <p>а) соединение по типу «замок»;  б) десмосома;  в) полудесмосома;  г) щелевидный контакт.</p>
	<p>60. Какая железа представлена на рисунке?</p> <p>а) простая неразветвленная трубчатая;  б) простая неразветвленная альвеолярная;  в) эндокринная;  г) простая разветвленная альвеолярная.</p>
	<p>61. Какая железа представлена на рисунке?</p> <p>а) простая неразветвленная трубчатая;  б) простая неразветвленная альвеолярная;  в) эндокринная;  г) простая разветвленная альвеолярная.</p>
	<p>62. Какая железа представлена на рисунке?</p> <p>а) простая неразветвленная альвеолярная;  б) простая разветвленная альвеолярная;  в) сложная разветвленная альвеолярная;  г) простая разветвленная трубчатая.</p>
	<p>63. Какая железа представлена на рисунке?</p> <p>а) простая неразветвленная альвеолярная;  б) простая разветвленная альвеолярная;  в) сложная разветвленная альвеолярная;  г) простая разветвленная трубчатая.</p>
	<p>64. Что изображено на рисунке?</p> <p>а) простая разветвленная альвеолярная железа;  б) простая разветвленная трубчатая железа;  в) сложная разветвленная альвеолярная железа;  г) сложная разветвленная трубчатая железа.</p>
	<p>65. Какая железа представлена на рисунке?</p> <p>а) простая неразветвленная трубчатая;  б) простая разветвленная трубчатая;  в) сложная разветвленная трубчатая;  г) простая неразветвленная альвеолярная.</p>
	<p>66. Какая железа представлена на рисунке?</p> <p>а) простая неразветвленная трубчатая;  б) простая разветвленная трубчатая;  в) сложная разветвленная трубчатая;  г) простая неразветвленная альвеолярная.</p>

	<p>67. Какая железа изображена на рисунке?</p> <p>а) эндокринная;  б) простая неразветвленная трубчатая;  в) простая неразветвленная альвеолярная;  г) простая разветвленная трубчатая.</p>
	<p>68. Что изображено на рисунке?</p> <p>а) простая разветвленная альвеолярная железа;  б) простая разветвленная трубчатая железа;  в) сложная разветвленная альвеолярная железа;  г) сложная разветвленная трубчатая железа.</p>
	<p>69. Что изображено на рисунке?</p> <p>а) простая разветвленная альвеолярная железа;  б) простая разветвленная трубчатая железа;  в) сложная разветвленная альвеолярная железа;  г) сложная разветвленная трубчатая железа.</p>
	<p>70. Какая железа представлена на рисунке?</p> <p>а) простая разветвленная альвеолярная;  б) простая разветвленная трубчатая;  в) простая неразветвленная альвеолярная;  г) сложная разветвленная альвеолярная.</p>
	<p>71. Что изображено на рисунке?</p> <p>а) простая разветвленная альвеолярная железа;  б) простая разветвленная трубчатая железа;  в) сложная разветвленная альвеолярная железа;  г) сложная разветвленная трубчатая железа.</p>
	<p>72. Какая железа представлена на рисунке?</p> <p>а) простая разветвленная трубчатая;  б) простая неразветвленная трубчатая;  в) сложная разветвленная трубчатая;  г) простая разветвленная альвеолярная.</p>
	<p>73. По какому признаку представлена классификация железистого эпителия?</p> <p>а) по строению;  б) по типу секреции;  в) по характеру секрета;  г) по расположению.</p>
	<p>74. Что изображено на рисунке?</p> <p>а) мерокриновый тип секреции;  б) апокриновый тип секреции;  в) голокриновый тип секреции;  г) экзокриновый тип секреции.</p>

	<p>75. Какой тип секреции изображен на рисунке?  а) мерокриновый;  б) апокриновый;  в) голокриновый;  г) эндокринный.</p>
	<p>76. Что изображено на рисунке?  а) мерокриновый тип секреции;  б) апокриновый тип секреции;  в) голокриновый тип секреции;  г) экзокриновый тип секреции.</p>
	<p>77. Какой тип секреции изображен на рисунке?  а) мерокриновый;  б) апокриновый;  в) голокриновый;  г) эндокринный.</p>
	<p>78. Какой тип секреции представлен в концевом отделе железы?  а) мерокриновый;  б) апокриновый;  в) голокриновый;  г) экзокриновый.</p>
	<p>79. Что изображено на рисунке?  а) мерокриновый тип секреции;  б) апокриновый тип секреции;  в) голокриновый тип секреции;  г) экзокриновый тип секреции.</p>
	<p>80. Какой тип секреции изображен на рисунке?  а) мерокриновый;  б) апокриновый;  в) голокриновый;  г) эндокринный.</p>

### КРОВЬ И ЛИМФА. КРОВЕТВОРЕНИЕ

1. Источник развития крови?  
а) эктодерма; б) мезодерма;  
в) мезенхима; г) энтодерма.
2. Процентное содержание плазмы в крови:  
а) 30%; б) 40%;  
в) 60%; г) 90%.
3. Процентное содержание форменных элементов крови:  
а) 30%; б) 40%;  
в) 60%; г) 90%.
4. Чем преимущественно представлена плазма крови?  
а) гликозаминогликаны; б) коллаген;  
в) вода; г) хондроитинсерная кислота.
5. Процентное содержание воды в плазме крови:  
а) 30%; б) 40%;

- в) 60%; г) 90%.
6. Процентное содержание сухого вещества плазмы крови:  
а) 10%; б) 40%;  
в) 60%; г) 90%.
7. Какие белки относятся к белкам плазмы крови?  
а) коллаген; б) эластин;  
в) фибриноген; г) родопсин.
8. Какая из клеток входит в состав форменных элементов крови?  
а) фиброциты; б) пигментоциты;  
в) тромбоциты; г) хондроциты.
9. Каково среднее количество эритроцитов у мужчин?  
а)  $3,7-4,9 \times 10^{12}/л$ ; б)  $2,8-3,5 \times 10^{12}/л$ ;  
в)  $3,9-5,5 \times 10^{12}/л$ ; г)  $4,5-5,5 \times 10^{12}/л$ .
10. Каково среднее количество эритроцитов у женщин?  
а)  $3,7-4,9 \times 10^{12}/л$ ; б)  $2,8-3,5 \times 10^{12}/л$ ;  
в)  $3,9-5,5 \times 10^{12}/л$ ; г)  $4,5-6 \times 10^{12}/л$ .
11. Каким термином называется увеличение количества эритроцитов?  
а) эритропения; б) пойкилоцитоз;  
в) анизоцитоз; г) эритроцитоз.
12. Каким термином обозначается уменьшение количества эритроцитов?  
а) эритропения; б) пойкилоцитоз;  
в) анизоцитоз; г) эритроцитоз.
13. Что собой представляют эритроциты?  
а) клетка; б) безъядерная клетка;  
в) кровяная пластинка; г) многоядерная клетка.
14. Составные части эритроцитов?  
а) ядро; б) органоиды;  
в) включения; г) органоиды специального назначения.
15. Какой белок входит в состав эритроцитов?  
а) альбумин; б) глобулин;  
в) фибриноген; г) гемоглобин.
16. Основная функция эритроцитов?  
а) защитная; б) дыхательная;  
в) трофическая; г) гомеостатическая.
17. Большинство эритроцитов имеют форму?  
а) серповидную; б) с зубчатыми краями;  
в) двояковогнутую; г) отростчатую.
18. Каков средний диаметр эритроцита?  
а) 5,1-5,9 мкм; б) 6,1-6,9 мкм;  
в) 7,1-7,9 мкм; г) 8,1-8,9 мкм.
19. Каково процентное содержание ретикулоцитов от общего количества эритроцитов?  
а) 2-8%; б) 1-5%;  
в) 18-38%; г) 45-75%.
20. Каково среднее количество лейкоцитов у взрослого здорового человека?  
а)  $6,0-8,0 \times 10^9/л$ ; б)  $4,0-9,0 \times 10^9/л$ ;  
в)  $3,9-5,5 \times 10^{12}/л$ ; г)  $200-300 \times 10^9/л$ .
21. Каково процентное содержание нейтрофилов от общего количества лейкоцитов?  
а) 65-75%; б) 1-5%;  
в) 0,5-1%; г) 2-8%.
22. Как И.И. Мечников называл нейтрофильные лейкоциты?  
а) макрофагами; б) гистиоцитами;  
в) микрофагами; г) сидерофагами.

23. Какова основная функция нейтрофилов?
- а) образование антител;
  - б) фагоцитоз микроорганизмов и мелких частиц;
  - в) фагоцитоз комплекса антиген-антитело;
  - г) участие в аллергических и анафилактических реакциях.
24. Каково процентное содержание эозинофилов от общего количества лейкоцитов?
- а) 65-75%; б) 1-5%;
  - в) 0,5-1%; г) 2-8%.
25. Каковы основные функции эозинофилов?
- а) инактивация гистамина, участие в аллергических и анафилактических реакциях;
  - б) фагоцитоз микроорганизмов и мелких частиц;
  - в) фагоцитоз комплекса антиген-антитело;
  - г) образование антител.
26. Каково процентное содержание базофилов от общего количества лейкоцитов?
- а) 65-75%; б) 18-38%;
  - в) 0,5-1%; г) 2-8%.
27. Назовите лейкоциты, ответственные за синтез гистамина.
- а) базофильный лейкоцит;
  - б) нейтрофильный лейкоцит;
  - в) лимфоцит;
  - г) эозинофильный лейкоцит.
28. Каково процентное содержание лимфоцитов от общего количества лейкоцитов?
- а) 65-75%; б) 1-5%;
  - в) 2-8%; г) 18-38%.
29. Лимфоциты подразделяются на такие популяции:
- а) Т-лимфоциты, В-лимфоциты, лимфоплазмоциты;
  - б) Т-лимфоциты, В-лимфоциты, НК-клетки;
  - в) Т-лимфоциты, промежуточные лимфоциты;
  - г) В-лимфоциты, промежуточные лимфоциты
30. Каково процентное содержание моноцитов от общего количества лейкоцитов?
- а) 65-75%; б) 1-5%;
  - в) 18-38%; г) 2-8%.
31. Как называется клетка, в которую превращается моноцит, попадая в ткани?
- а) плазмоцит; б) микрофаг;
  - в) макрофаг; г) тканевой базофил.
32. Каково среднее общее количество тромбоцитов у взрослого здорового человека?
- а)  $6,0-8,0 \times 10^9/\text{л}$ ; б)  $4,0-9,0 \times 10^9/\text{л}$ ;
  - в)  $3,9-5,5 \times 10^{12}/\text{л}$ ; г)  $200-300 \times 10^9/\text{л}$ .
33. Что является тромбоцитом?
- а) мелкая клетка овальной формы с крупным ядром и небольшим количеством цитоплазмы;
  - б) безъядерная клетка с оксифильно окрашенной цитоплазмой;
  - в) постклеточная ядерная структура, представляющая обособившиеся мелкие участки цитоплазмы, состоящие из 2-х частей - гиаломера и грануломера;
  - г) клетка с сегментированным 2-лопастным ядром и оксифильными гранулами в цитоплазме.
34. Какие форменные элементы входят в состав лимфы?
- а) 50% лимфоцитов и 50% других лейкоцитов;
  - б) 50% лимфоциты, остальное - другие лейкоциты и эритроциты;
  - в) 95-98% - лимфоциты, остальное - другие лейкоциты;
  - г) 5% лимфоциты, остальное - другие лейкоциты.
35. В каком органе образуются первичные форменные элементы крови?
- а) алантоис; б) желточный мешок;
  - в) амнион; г) печень.

36. Укажите универсальный орган кроветворения:

- а) селезенка; (б) красный костный мозг;
- в) лимфатический узел; г) миндалина.

37. При окраске по методу Романовского-Гимза гранулы лейкоцита обнаружили сходство к кислым красителям за счет большого количества аргинина, в гранулах обнаружено также высокое содержание гистамина и кинина, назвать дифферон:

- а) гранулоцитопоз; б) моноцитопоз;
- в) лимфоцитопоз; г) эритропоз.

38. Какие клетки нейтрофильного ряда в норме преимущественно поступают в кровь из миелоидной ткани?

- а) метамиелоциты; б) миелоциты;
- в) палочкоядерные лейкоциты; г) сегментноядерные лейкоциты.

39. В каком органе происходит специализация В-лимфоцитов?

- а) селезенка; б) тимус;
- в) желточный мешок; (г) сумка Фабрициуса.

40. Какие клетки образуются из В-лимфоцитов в периферических органах иммуногенеза?

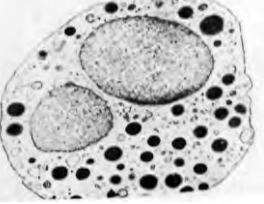
- а) макрофаги; б) плазмоциты;
- в) нейтрофилы; г) базофилы.

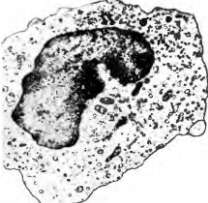
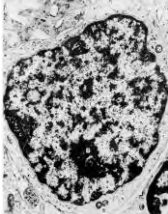
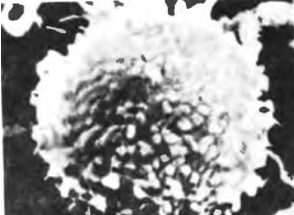
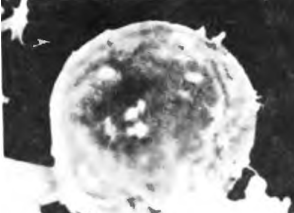
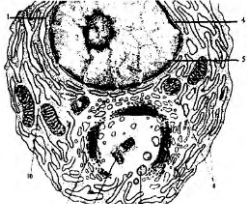

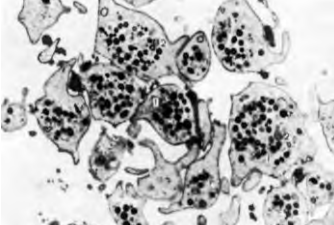
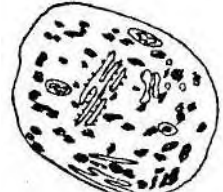
41. В каком органе происходит специализация Т-лимфоцитов?

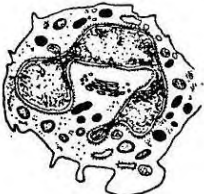
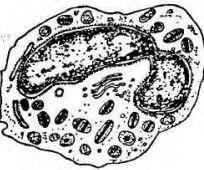
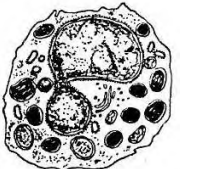
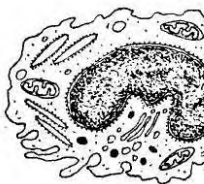
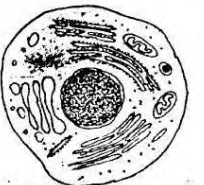
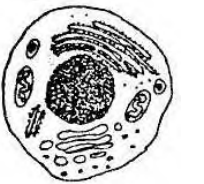
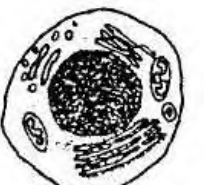
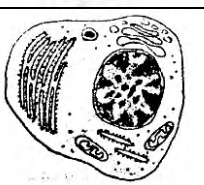

- а) красный костный мозг; (б) тимус;
- в) селезенка; г) миндалины.

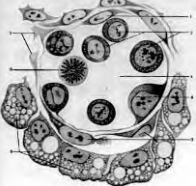
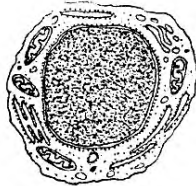

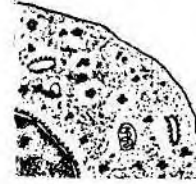

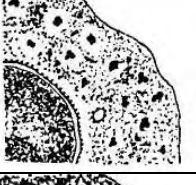
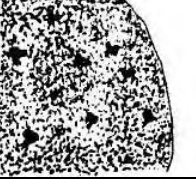

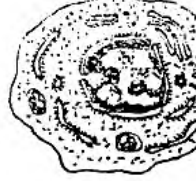
42. Из каких клеток непосредственно образуются кровяные пластинки?

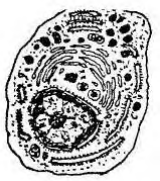
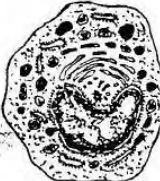



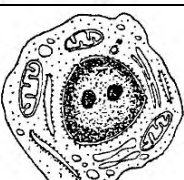
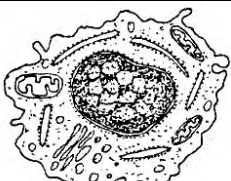


- а) из промиелоцитов; б) из нормоцитов;
- в) из мегакариоцитов; г) из метамиелоцитов.

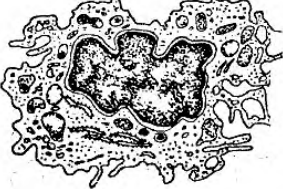
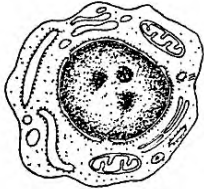
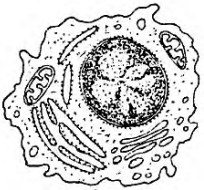
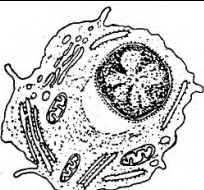




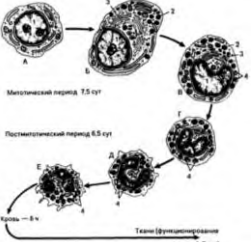
	43. Электронограмма какой клетки крови представлена? а) моноцит; б) лимфоцит; в) нейтрофильный гранулоцит; г) эритроцит.
	44. Электронограмма какой клетки крови представлена? а) оксифильный гранулоцит; б) базофильный гранулоцит; в) нейтрофильный гранулоцит; г) эритроцит.
	45. Электронограмма какой клетки крови представлена? а) оксифильный гранулоцит; б) базофильный гранулоцит; в) нейтрофильный гранулоцит; г) моноцит.
	46. Электронограмма какой клетки крови представлена? а) оксифильный гранулоцит; б) базофильный гранулоцит; в) нейтрофильный гранулоцит; г) моноцит.

	<p>47. Электронограмма какой клетки крови представлена?  а) моноцит;  б) лимфоцит;  в) нейтрофильный гранулоцит;  г) эритроцит.</p>
	<p>48. Электронограмма какой клетки крови представлена?  а) моноцит;  б) лимфоцит;  в) нейтрофильный гранулоцит;  г) эритроцит.</p>
	<p>49. Электронограмма какой клетки крови представлена?  а) моноцит;  б) Т-лимфоцит;  в) В-лимфоцит;  г) эритроцит.</p>
	<p>50. Электронограмма какой клетки крови представлена?  а) моноцит;  б) Т-лимфоцит;  в) В-лимфоцит;  г) эритроцит.</p>
	<p>51. Электронограмма какой клетки крови представлена?  а) лимфоцит;  б) лейкоцит;  в) тромбоцит;  г) плазмоцит.</p>
	<p>52. Электронограмма какой клетки крови представлена?  а) лимфоцит;  б) лейкоцит;  в) тромбоцит;  г) эритроцит.</p>
	<p>53. Электронограмма какой клетки крови представлена?  а) лимфоцит;  б) лейкоцит;  в) тромбоцит;  г) эритроцит.</p>
	<p>54. Что изображено на рисунке?  а) эритроцит;  б) ретикулоцит;  в) тромбоцит;  г) плазмоцит.</p>

	<p>55. Что изображено на рисунке?  а) эозинофильный гранулоцит;  б) нейтрофильный гранулоцит;  в) базофильный гранулоцит;  г) лимфоцит.</p>
	<p>56. Что изображено на рисунке?  а) эозинофильный гранулоцит;  б) нейтрофильный гранулоцит;  в) базофильный гранулоцит;  г) лимфоцит.</p>
	<p>57. Что изображено на рисунке?  а) эозинофильный гранулоцит;  б) нейтрофильный гранулоцит;  в) базофильный гранулоцит;  г) лимфоцит.</p>
	<p>58. Что изображено на рисунке?  а) лимфоцит;  б) лейкоцит;  в) моноцит;  г) эритроцит.</p>
	<p>59. Что изображено на рисунке?  а) плазмоцит;  б) большой лимфоцит;  в) малый лимфоцит;  г) средний лимфоцит.</p>
	<p>60. Что изображено на рисунке?  а) плазмоцит;  б) большой лимфоцит;  в) средний лимфоцит;  г) малый лимфоцит.</p>
	<p>61. Что изображено на рисунке?  а) плазмоцит;  б) большой лимфоцит;  в) средний лимфоцит;  г) малый лимфоцит.</p>
	<p>62. Что изображено на рисунке?  а) плазмоцит;  б) большой лимфоцит;  в) малый лимфоцит;  г) средний лимфоцит.</p>
	<p>63. Что изображено на рисунке?  а) малые лимфоциты;  б) плазмоциты;  в) тромбоциты;  г) ретикулоциты.</p>

	<p>64. Что изображено на рисунке?</p> <p>а) тромбоциты;  б) кровяной островок;  в) плазмоциты;  г) лимфоциты.</p>
	<p>65. Что изображено на рисунке?</p> <p>а) стволовая клетка крови;  б) монобласт;  в) промоноцит;  г) моноцит.</p>
	<p>66. Что изображено на рисунке?</p> <p>а) эритробласт;  б) проэритроцит;  в) ретикулоцит;  г) эритроцит.</p>
	<p>67. Что изображено на рисунке?</p> <p>а) базофильный проэритроцит;  б) полихроматофильный проэритроцит;  в) оксифильный проэритроцит;  г) ретикулоцит.</p>
	<p>68. Что изображено на рисунке?</p> <p>а) базофильный проэритроцит;  б) полихроматофильный проэритроцит;  в) оксифильный проэритроцит;  г) ретикулоцит.</p>
	<p>69. Что изображено на рисунке?</p> <p>а) базофильный проэритроцит;  б) полихроматофильный проэритроцит;  в) оксифильный проэритроцит;  г) ретикулоцит.</p>
	<p>70. Что изображено на рисунке?</p> <p>а) базофильный проэритроцит;  б) полихроматофильный проэритроцит;  в) оксифильный проэритроцит;  г) ретикулоцит.</p>
	<p>71. Что изображено на рисунке?</p> <p>а) эритробласт;  б) проэритроцит;  в) ретикулоцит;  г) эритроцит.</p>
	<p>72. Что изображено на рисунке?</p> <p>а) миелобласт;  б) промиелоцит;  в) миелоцит;  г) метамиелоцит.</p>

	73. Что изображено на рисунке? а) миелобласт; б) промиелоцит; в) миелоцит; г) метамиелоцит.
	74. Что изображено на рисунке? а) миелобласт; б) промиелоцит; в) миелоцит; г) метамиелоцит.
	75. Что изображено на рисунке? а) миелобласт; б) промиелоцит; в) миелоцит; г) метамиелоцит.
	76. Что изображено на рисунке? а) миелоцит; б) метамиелоцит; в) палочкоядерный нейтрофил; г) сегментоядерный нейтрофил.
	77. Что изображено на рисунке? а) миелоцит; б) метамиелоцит; в) палочкоядерный нейтрофил; г) сегментоядерный нейтрофил.
	78. Что изображено на рисунке? а) стволовая клетка крови; б) монобласт; в) промоноцит; г) моноцит.
	79. Что изображено на рисунке? а) стволовая клетка крови; б) монобласт; в) промоноцит; г) моноцит.
	80. Что изображено на рисунке? а) моноцит; б) дифференцирующийся макрофаг; в) зрелый макрофаг; г) лимфоцит.
	81. Что изображено на рисунке? а) моноцит; б) дифференцирующийся макрофаг; в) зрелый макрофаг; г) лимфоцит.

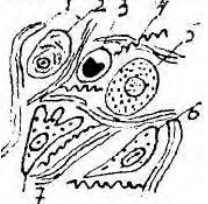

	<p>82. Что изображено на рисунке?</p> <p>а) моноцит;  б) дифференцирующийся макрофаг;  в) зрелый макрофаг;  г) лимфоцит.</p>
	<p>83. Что изображено на рисунке?</p> <p>а) стволовая клетка крови;  б) плазмобласт;  в) проплазмоцит;  г) плазмоцит;</p>
	<p>84. Что изображено на рисунке?</p> <p>а) стволовая клетка крови;  б) плазмобласт;  в) проплазмоцит;  г) плазмоцит.</p>
	<p>85. Что изображено на рисунке?</p> <p>а) стволовая клетка крови;  б) плазмобласт;  в) проплазмоцит;  г) плазмоцит.</p>
	<p>86. Что изображено на рисунке?</p> <p>а) мегакариобласт;  б) промегакариоцит;  в) мегакариоцит;  г) тромбоциты.</p>
	<p>87. Что изображено на рисунке?</p> <p>а) мегакариобласт;  б) промегакариоцит;  в) мегакариоцит;  г) тромбоциты.</p>
	<p>88. Что изображено на рисунке?</p> <p>а) мегакариобласт;  б) промегакариоцит;  в) мегакариоцит;  г) тромбоциты.</p>
	<p>89. Что изображено на рисунке?</p> <p>а) мегакариобласт;  б) промегакариоцит;  в) мегакариоцит;  г) тромбоциты.</p>
 <p>Мегалобластический период 75 сут  Постмегалобластический период 6,5 сут  Клетки — 8х  Ткань (функциональное состояние) — 7-10 сут</p>	<p>90. Схема процесса дифференцировки какой клетки изображена на рисунке?</p> <p>а) моноцита;  б) нейтрофильного гранулоцита;  в) эозинофильного гранулоцита;  г) базофильного гранулоцита.</p>

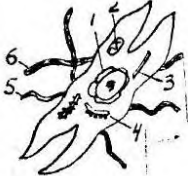

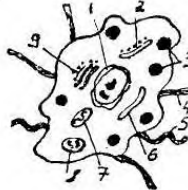
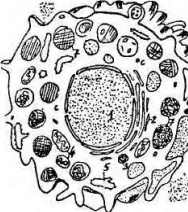
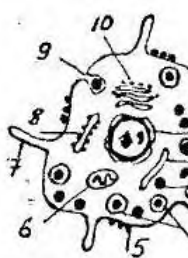
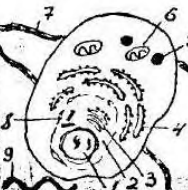
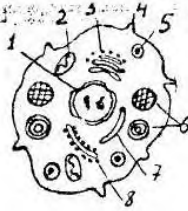
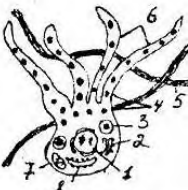
## СОБСТВЕННО СОЕДИНИТЕЛЬНАЯ ТКАНЬ


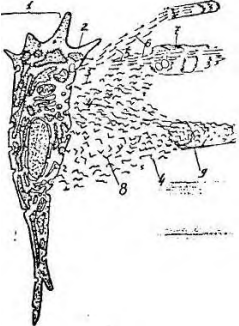
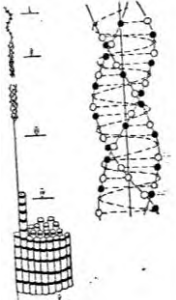
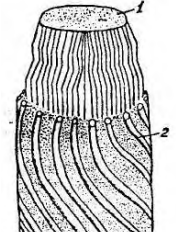
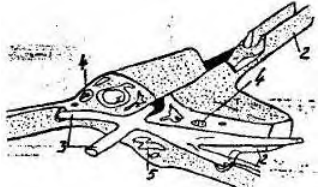
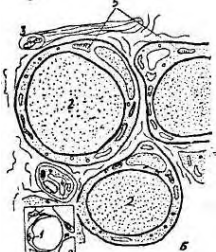
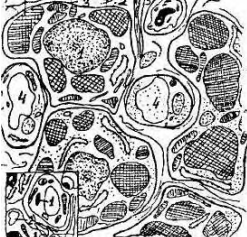
1. Какая ткань обнаруживается во всех органах, где она сопровождает кровеносные, лимфатические сосуды и образует строму многих органов?
  - а) плотная волокнистая соединительная ткань;
  - б) рыхлая волокнистая соединительная ткань;
  - в) мышечная ткань;
  - г) ретикулярная ткань.
2. Определите клетку, которая способна синтезировать фибриллярные белки (коллаген, эластин), гликозаминогликаны.
  - а) плазмоцит; б) фиброцит;
  - в) фибробласт; г) хондробласт.
3. Какая клетка участвует в образовании основного вещества и волокон, заживлении ран и развитии рубцовой ткани?
  - а) тучная клетка; б) фибробласт;
  - в) перицит; г) фиброкласт.
4. Клетка имеет веретеновидную форму и крыловидные отростки. Содержит мало органоидов, синтез коллагена и других веществ резко снижен. Назовите эту клетку.
  - а) фиброцит; б) гладкомышечная клетка;
  - в) нервная клетка; г) адвентициальная клетка.
5. Клетка имеет веретеновидную форму, способна к сокращению, в цитоплазме хорошо развита эндоплазматическая сеть. Определите.
  - а) фиброцит; б) скелетная мышечная ткань;
  - в) сердечная мышечная ткань; г) миофибробласт.
6. Какие клетки встречаются в грануляционной ткани при раневых процессах и в матке при беременности?
  - а) плазмоцит; б) миофибробласт;
  - в) фиброкласт; г) макрофаг.
7. Определите клетку, принимающую участие в «рассасывании» межклеточного вещества, например, в матке после беременности.
  - а) фиброкласт; б) остеокласт;
  - в) макрофаг; г) плазмоцит.
8. Какая клетка способна синтезировать биологически активное вещество (пироген), повышающее  $t$  тела при воспалении?
  - а) фибробласт; б) тканевой базофил;
  - в) макрофаг; г) плазмоцит.
9. Назовите клетку, передающую антигенную информацию иммунокомпетентным клеткам (лимфоцитам).
  - а) моноцит; б) эритроцит;
  - в) плазмоцит; г) макрофаг.
10. Определите, какая клетка вырабатывает факторы, стимулирующие дифференцировку Т и В лимфоцитов?
  - а) макрофаг; б) моноцит;
  - в) фибробласт; г) базофил.
11. Назовите клетку, вырабатывающую факторы, вызывающие хемотаксис Т-лимфоцитов и активность Т-хелперов.
  - а) эозинофил; б) базофил;
  - в) плазмоцит; г) макрофаг.
12. Гистиоциты относятся к макрофагической системе. Определите, где они находятся.
  - а) в рыхлой волокнистой соединительной ткани; б) печени;
  - в) в кроветворных органах; г) в нервной ткани.


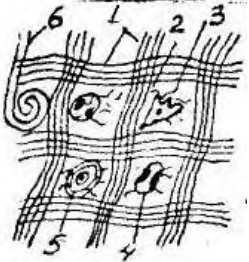
13. К макрофагам относится микроглия, укажите ее месторасположение.  
а) мышечные ткани; б) скелетные ткани;  
в) нервная ткань; г) соединительные ткани со специальными свойствами.
14. Клетки Купфера - это макрофаги какого органа?  
а) селезенка; б) лимфатический узел;  
в) надпочечник; г) печень.
15. Определите, в каких органах располагаются перитонеальные макрофаги.  
а) легких; б) сердце;  
в) желудок; г) печень.
16. Назовите автора, предложившего понятие о макрофагической системе,  
а) Н.Г.Хлопин; б) П.И.Пережеко;  
в) К.Ф.Вольф; г) И.И.Мечников.
17. Назовите клетку, где хорошо развиты органоиды, особенно гранулярная эндоплазматическая сеть, ядро расположено эксцентрично, около ядра имеется светлая зона - сфера.  
а) тканевой базофил; б) плазмоцит;  
в) хондроцит; г) липоцит.
18. Какие клетки обеспечивают гуморальный иммунитет, синтезируя антитела?  
а) нейтрофил; б) плазмоцит;  
в) базофил; г) макрофаг.
19. Определите клетку, являющуюся регулятором местного гомеостаза соединительной ткани.  
а) лаброцит; б) лимфоцит;  
в) плазмоцит; г) моноцит.
20. Назовите клетку, если форма ее разнообразна, способна к движению. В цитоплазме много гранул имеющих сетчатое, пластинчатое, кристаллоидное и смешанное строение.  
а) гепатоцит; б) ациноцит;  
в) лаброцит; г) липоцит.
21. Укажите, какая клетка имеет шаровидную форму, ядро расположено на периферии, центр занят большой каплей триглицеридов.  
а) лаброцит; б) перицит;  
в) плазмоцит; г) липоцит.
22. Какие клетки соединительной ткани участвуют в трофике, энергообразовании и метаболизме воды?  
а) фибробласт; б) адвентициальная клетка;  
в) липоцит; г) макрофаг.
23. Назовите клетку, имеющую короткие, непостоянной формы отростки. В цитоплазме содержится вещество меланин.  
а) пигментоцит; б) остеоцит;  
в) хондроцит; г) фиброцит.
24. В построении волокна участвуют три аминокислоты, первая любая, вторая пролин и третья глицин. Назовите это волокно.  
а) мышечное волокно; б) эластическое волокно;  
в) нервное волокно; г) коллагеновое волокно.
25. Какие волокна в центре содержат аморфный компонент, а по периферии микрофибриллярный?  
а) мышечное волокно; б) эластическое волокно;  
в) нервное волокно; г) коллагеновое волокно.
26. Определите ткань, где волокна представлены в большом количестве и тесно расположены. Содержат незначительное количество клеток и основного вещества.  
а) хрящевая ткань; б) костная ткань;  
в) плотная волокнистая соединительная ткань; г) нервная ткань.

27. Какая соединительная ткань представлена в своем строении пучками коллагеновых волокон, называемых пучками первого, второго, третьего и четвертого порядка.
- а) ретикулярная ткань; б) костная ткань;  
в) дерма кожи; г) сухожилие.
28. Укажите соединительную ткань со специальными свойствами.
- а) ретикулярная ткань; б) мышечная ткань;  
в) нервная ткань; г) хрящевая ткань.
29. Определите соединительную ткань, которая встречается только у зародыша.
- а) мезенхима; б) ретикулярная ткань;  
в) пигментная ткань; г) жировая ткань.
30. Какая ткань встречается в участках кожи в области сосков, мошонке, родимых пятнах, а также в сосудистой оболочке глаза?
- а) нервная ткань; б) слизистая ткань;  
в) пигментная ткань; г) хрящевая ткань.
31. Какая из соединительных тканей является основой органов кроветворения?
- а) жировая ткань; б) ретикулярная ткань;  
в) пигментная ткань; г) слизистая ткань.
32. В какой из соединительных тканей со специальными свойствами запасается вода и питательные вещества?
- а) ретикулярная ткань; б) белая жировая ткань;  
в) бурая жировая ткань; г) пигментная ткань.
33. Какая из соединительных тканей со специальными свойствами защищает организм от воздействия солнечных лучей?
- а) ретикулярная ткань; б) слизистая ткань;  
в) жировая ткань; г) пигментная ткань.
34. Какая из указанных структур содержит в своем составе эластические волокна, представленные пучками I, II и III порядков?
- а) ретикулярная ткань; б) костная ткань;  
в) дерма кожи; г) связка.
35. В состав каких органов входит плотная оформленная волокнистая соединительная ткань?
- а) скелетные мышцы; б) сухожилия, кожа;  
в) связки, кожа; г) связки, сухожилия.
36. В состав каких органов входит ретикулярная ткань?
- а) сухожилия; б) кроветворные органы;  
в) кожа; г) скелетные мышцы.

	<p>37. Что изображено на рисунке?</p> <p>а) плотная оформленная соединительная ткань; б) плотная неоформленная соединительная ткань; в) рыхлая волокнистая соединительная ткань; г) ретикулярная ткань.</p>
	<p>38. Что изображено на рисунке?</p> <p>а) макрофаг; б) фибробласт; в) хондроцит; г) остеоцит.</p>

	<p>39. Что изображено на рисунке?</p> <p>а) гладкомышечная клетка;  б) фибробласт;  в) фиброцит;  г) плазмоцит.</p>
	<p>40. Что изображено на рисунке?</p> <p>а) гладкомышечная клетка;  б) миофибробласт;  в) фибробласт;  г) миоэпителиоцит.</p>
	<p>41. Что изображено на рисунке?</p> <p>а) фиброкласт;  б) остеокласт;  в) фиброцит;  г) остеоцит.</p>
	<p>42. Что изображено на рисунке?</p> <p>а) лаброцит;  б) макрофаг;  в) жировая клетка;  г) перицит.</p>
	<p>43. Что изображено на рисунке?</p> <p>а) лаброцит;  б) остеоцит;  в) хондроцит;  г) макрофаг.</p>
	<p>44. Что изображено на рисунке?</p> <p>а) хондроцит;  б) плазмоцит;  в) лаброцит;  г) перицит.</p>
	<p>45. Что изображено на рисунке?</p> <p>а) макрофаг;  б) фибробласт;  в) лаброцит;  г) фиброцит.</p>
	<p>46. Что изображено на рисунке?</p> <p>а) олигодендроцит;  б) пигментоцит;  в) лаброцит;  г) остеоцит.</p>

	<p>47. Что изображено на рисунке?</p> <p>а) адвентициальная клетка;  б) клетка перицит;  в) гладкомышечная клетка;  г) клетка макрофаг.</p>
	<p>48. Что изображено на рисунке?</p> <p>а) образование нервной ткани;  б) образование мышечной ткани;  в) образование костной ткани;  г) образование межклеточного вещества.</p>
	<p>48. Что изображено на рисунке?</p> <p>а) коллагеновое волокно;  б) нервное волокно;  в) эластическое волокно;  г) мышечное волокно.</p>
	<p>49. Что изображено на рисунке?</p> <p>а) эластическое волокно;  б) коллагеновое волокно;  в) нервное волокно;  г) мышечное волокно.</p>
	<p>50. Что изображено на рисунке?</p> <p>а) костная ткань;  б) ретикулярная ткань;  в) мышечная ткань;  г) хрящевая ткань.</p>
	<p>51. Что изображено на рисунке?</p> <p>а) бурая жировая ткань;  б) слизистая ткань;  в) белая жировая ткань;  г) ретикулярная ткань.</p>
	<p>52. Что изображено на рисунке?</p> <p>а) бурая жировая ткань;  б) белая жировая ткань;  в) пигментная ткань;  г) островок Лангерганса (поджелудочная железа).</p>

	<p>53. Что изображено на рисунке?</p> <p>а) сухожилие;  б) сетчатый слой дермы;  в) эластическая соединительная ткань;  г) скелетная мышечная ткань.</p>
	<p>54. Что изображено на рисунке?</p> <p>а) сухожилие;  б) сетчатый слой дермы;  в) эластическая соединительная ткань;  г) скелетная мышечная ткань.</p>

### ОПОРНЫЕ ТКАНИ (ХРЯЦЕВАЯ И КОСТНАЯ ТКАНЬ)

1. Укажите разновидности хрящевых тканей:

- а) гиалиновая, эластическая, грубоволокнистая;
- б) гиалиновая, эластическая, пластинчатая;
- в) эластическая, грубоволокнистая, пластинчатая;
- г) гиалиновая, эластическая, коллагеново-волоконная.

2. Опишите строение хряща как органа:

- а) надкостница, слои малодифференцированного и дифференцированного хряща;
- б) надхрящница, наружные генеральные пластины, слои малодифференцированного и дифференцированного хряща;
- в) надхрящница, наружные генеральные пластины, слой дифференцированного хряща;
- г) надхрящница, слои малодифференцированного и дифференцированного хряща.

3. В какой из перечисленных тканей основное (аморфное) вещество имеет одинаковый коэффициент преломления с коллагеновыми волокнами, из-за чего волокна не видны?

- а) гиалиновый хрящ; б) волокнистая хрящевая ткань;
- в) эластическая хрящевая ткань; г) костная ткань.

4. Какая из перечисленных тканей располагается в ушной раковине, в рожковидных и клиновидных хрящах?

- а) гиалиновый хрящ; б) волокнистый хрящ;
- в) эластический хрящ; г) гиалиновая хрящевая ткань суставных поверхностей.

5. Какая из перечисленных тканей располагается в гортани, в воздухоносных путях, в местах соединения ребер с грудиной?

- а) эластическая; б) гиалиновая; в) волокнистая; г) костная.

6. Какие клетки встречаются в хрящевой ткани?

- а) фибробласты; б) остеобласты; в) остециты; г) хондроциты.

7. Назовите источники развития хрящевой ткани.

- а) энтодерма; б) эктодерма;
- в) мезодерма; г) мезенхима.

8. На препарате представлена одна из соединительных тканей, в которой отсутствуют сосуды микроциркуляторного русла. Назовите эту ткань.

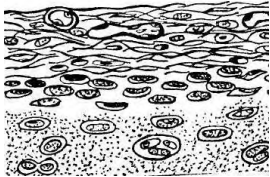
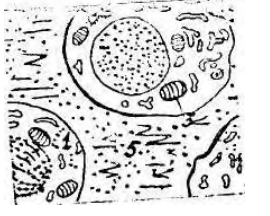

- а) пигментная; б) костная;
- в) хрящевая; г) жировая.




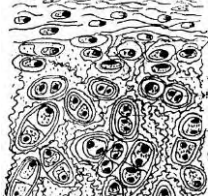
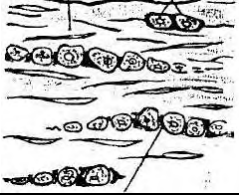



9. На электронограмме представлены 4 вида клеток соединительной ткани с различным ядерно-цитоплазматическим отношением, лежащих в межклеточном веществе одиночно или группами в лакунах по зонам. Клетки какой соединительной ткани здесь представлены?

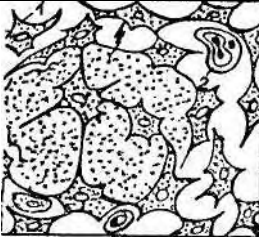
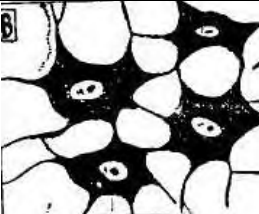
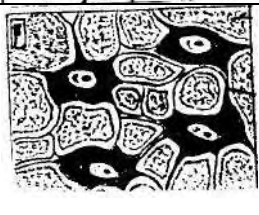
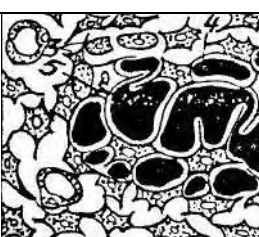
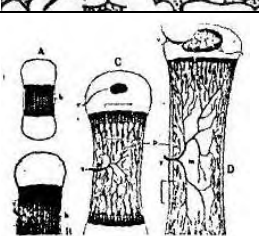

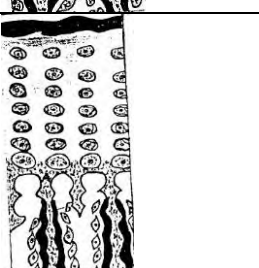
- а) костной; б) хрящевой;
- в) рыхлой волокнистой; г) ретикулярной.

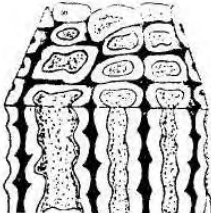
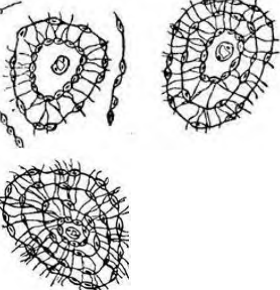


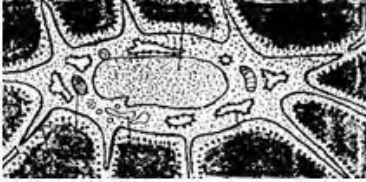
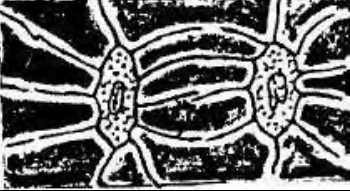
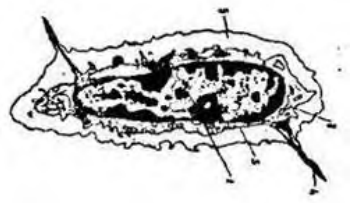

10. В гиалиновом хряще в молодой зоне хряща лежат:
- а) одиночно без капсулы; б) в капсуле поодиночке;
  - в) образуют изогенные группы по 2 клетки; г) образуют изогенные группы по 4 клетки.
11. В какой из опорных тканей никогда не происходит обызвествления?
- а) гиалиновый хрящ; б) эластический хрящ;
  - в) волокнистый хрящ; г) костная ткань.
12. Какая из перечисленных тканей встречается между позвонками дисков, полуподвижных сочленениях, в местах, где совершается переход волокнистой соединительной ткани в гиалиновый хрящ?
- а) гиалиновый хрящ; б) эластический хрящ;
  - в) костная ткань; г) коллагеново-волокнистая хрящевая ткань.
13. Какие клетки находятся в костной ткани?
- а) хондробласты; б) фибробласты;
  - в) хондроциты; г) остеоциты.
14. Что мы называем межклеточным веществом костной ткани?
- а) эластические волокна; б) хондриновые волокна;
  - в) коллагеновые волокна; г) оссеиновые волокна.
15. В костной ткани обнаружены многоядерные клетки, содержащие многочисленные лизосомы, митохондрии, цитоплазма слабобазофильна. Назовите эти клетки.
- а) остеоциты; б) хондроциты;
  - в) остеобласты; г) остеокласты.
16. Какой из перечисленных клеток соответствует описание: клетка имеет отростчатую форму, компактное относительно крупное ядро, центриоли отсутствуют, цитоплазма слабо базофильна, лежит в полости, повторяющей ее форму.
- а) фибробласт; б) хондробласт;
  - в) остеобласт; г) остеоцит.
17. В какой из перечисленных тканей коллагеновые волокна расположены беспорядочно, образуют толстые пучки. В основном веществе ткани находятся удлинненно-овальной формы полости с длинными анастомозирующими канальцами, в которых лежат клетки с отростками, основное вещество обызвествлено. С поверхности ткань покрыта оболочкой.
- а) эластическая хрящевая ткань;
  - б) гиалиновая хрящевая ткань;
  - в) компактная пластинчатая костная ткань;
  - г) грубоволокнистая костная ткань.
18. Какая из перечисленных тканей встречается, главным образом, у зародышей. У взрослых сохраняется на месте заросших черепных швов, в местах прикрепления сухожилия к костям?
- а) волокнистая хрящевая ткань;
  - б) эластическая хрящевая ткань;
  - в) гиалиновая хрящевая ткань;
  - г) грубоволокнистая костная ткань.
19. В какой из перечисленных тканей структурной единицей является остеон?
- а) гиалиновая хрящевая ткань; б) компактная пластинчатая костная ткань;
  - в) жировая ткань; г) грубоволокнистая костная ткань.
20. Компактная пластинчатая костная ткань располагается:
- а) эпифиз трубчатых костей; б) плоские кости;
  - в) диафиз трубчатых костей; г) между трубчатых костей.
21. Одна из опорных тканей состоит из трех слоев: наружный слой общих пластинок, средний - образован концентрически напластованными вокруг сосудов пластинками и внутренний слой общих пластинок. Назовите эту ткань.
- а) грубоволокнистая костная ткань;
  - б) компактная пластинчатая костная ткань;
  - в) губчатая пластинчатая костная ткань;

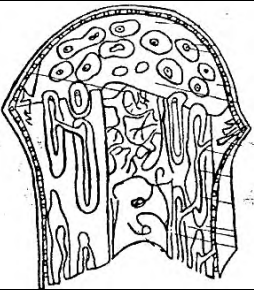
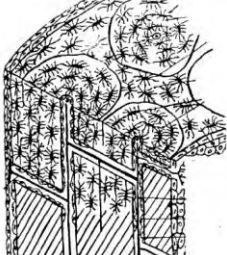
- г) коллагеново-волоконистая хрящевая ткань.
22. Какой из процессов способствует нормализации содержания солей  $Ca^{++}$  в костной ткани?
- физическая нагрузка;
  - состояние невесомости;
  - продолжительная иммобилизация;
  - гипофункция гормона паратиринина.
23. В каком слое компактной пластинчатой ткани располагается гаверсов канал?
- эндост; б) периост;
  - остеонный слой; г) внутренний слой генеральных пластин.
24. В каком слое компактной пластинчатой костной ткани располагаются остеобласты?
- наружный слой общих пластин; б) остеонный слой;
  - периост; г) внутренний слой общих пластин.
25. Где располагаются клетки, за счет которых происходит регенерация костной ткани после переломов костей?
- в канале остеонов; в камбиальном слое периоста; в эндосте;
  - в канале остеонов; в фиброзном слое периоста; в эндосте;
  - в камбиальном слое периоста; в эндосте;
  - в канале остеонов, периваскулярно; в эндосте;
26. Различают следующие виды остеобластов:
- молодые, зрелые, старые;
  - молодые, зрелые, покоящиеся;
  - молодые, резорбирующие, покоящиеся;
  - преостеобласты, молодые, покоящиеся;
27. Из каких клеток непосредственно образуются молодые остеобласты?
- из гематогенных предшественников;
  - периваскулярных клеток;
  - преостеобластов;
  - стромальных механоцитов
28. Различают следующие разновидности остеоцитов:
- молодые, старые, дегенерирующие;
  - синтезирующие, резорбирующие, дегенеративные;
  - поверхностные, промежуточные, периваскулярные;
  - промежуточные, периваскулярные, глубокие.

	<p>29. Что изображено на рисунке?</p> <ol style="list-style-type: none"> <li>эластический хрящ;</li> <li>волоконистый хрящ;</li> <li>надкостница;</li> <li>гиалиновый хрящ.</li> </ol>
	<p>30. Что изображено на рисунке?</p> <ol style="list-style-type: none"> <li>остеобласт;</li> <li>остеоцит;</li> <li>хондробласт;</li> <li>хондроцит.</li> </ol>
	<p>31. Что изображено на рисунке?</p> <ol style="list-style-type: none"> <li>хондроцит I типа;</li> <li>хондроцит II типа;</li> <li>хондроцит III типа;</li> <li>хондробласт.</li> </ol>

	<p>32. Что изображено на рисунке?</p> <p>а) хондробласт;  б) хондроцит II типа;  в) хондроцит III типа;  г) хондроцит I тип.</p>
	<p>33. Что изображено на рисунке?</p> <p>а) остециты;  б) остеобласты;  в) хондроциты;  г) хондробласты.</p>
	<p>34. Что изображено на рисунке?</p> <p>а) гиалиновый хрящ;  б) эластический хрящ;  в) губчатая пластинчатая костная ткань;  г) волокнистый хрящ.</p>
	<p>35. Что изображено на рисунке?</p> <p>а) пластинчатая костная ткань;  б) надкостница;  в) эластический хрящ;  г) гиалиновый хрящ.</p>
	<p>36. Что изображено на рисунке?</p> <p>а) гиалиновый хрящ;  б) волокнистый хрящ;  в) надкостница;  г) эластический хрящ.</p>
	<p>37. Что изображено на рисунке?</p> <p>а) эластический хрящ;  б) гиалиновый хрящ;  в) волокнистый хрящ;  г) ретикулофиброзная костная ткань.</p>
	<p>38. Что изображено на рисунке?</p> <p>а) развитие кости на месте хряща;  б) развитие гиалинового хряща;  в) развитие кости из мезенхимы;  г) развитие эластического хряща.</p>
	<p>39. Что изображено на рисунке?</p> <p>а) прямой остеогенез;  б) непрямой остеогенез;  в) образование надхрящницы;  г) развитие остеона.</p>

		<p>40. Что изображено на рисунке?</p> <p>а) остеогенный островок;  б) остеонидная стадия;  в) стадия минерализации;  г) стадия замены ретикулофиброзной ткани на пластинчатую.</p>
		<p>41. Что изображено на рисунке?</p> <p>а) развитие грубоволокнистой ткани;  б) развитие диафиза;  в) развитие эпифиза;  г) развитие волокнистой хрящевой ткани.</p>
		<p>42. Что изображено на рисунке?</p> <p>а) остеогенный островок;  б) остеонидная стадия;  в) стадия минерализации;  г) стадия замены ретикулофиброзной ткани на пластинчатую.</p>
		<p>43. Что изображено на рисунке?</p> <p>а) остеогенный островок;  б) остеонидная стадия;  в) стадия минерализации;  г) замена ретикулофиброзной ткани на пластинчатую.</p>
		<p>44. Что изображено на рисунке?</p> <p>а) развитие гиалинового хряща;  б) развитие кости из мезенхимы;  в) развитие эластического хряща;  г) развитие кости на месте хряща.</p>
		<p>45. Что изображено на рисунке?</p> <p>а) развитие эпифиза;  б) развитие надкостницы;  в) развитие диафиза;  г) надхрящница.</p>
		<p>46. Что изображено на рисунке?</p> <p>а) прямой остеогенез;  б) непрямого остеогенез;  в) хондрогенез;  г) развитие надкостницы.</p>

	<p>47. Что изображено на рисунке?</p> <p>а) развитие гаверсовой системы;  б) развитие надкостницы;  в) развитие эпифиза;  г) развитие ретикулофиброзной кости.</p>
	<p>48. Что изображено на рисунке?</p> <p>а) развитие гиалиновой хрящевой пластинки;  б) развитие остеона;  в) развитие пластинки губчатой кости;  г) развитие кости из мезенхимы.</p>
	<p>49. Что изображено на рисунке?</p> <p>а) остеокласт;  б) остеоцит;  в) хондробласт;  г) остеобласт.</p>
	<p>50. Что изображено на рисунке?</p> <p>а) остеоцит;  б) остеобласт;  в) хондроцит;  г) остеокласт.</p>
	<p>51. Что изображено на рисунке?</p> <p>а) остеобласт;  б) остеокласт;  в) хондроцит;  г) остеоцит.</p>
	<p>52. Что изображено на рисунке?</p> <p>а) хондробласты;  б) остеоциты;  в) хондроциты;  г) остеобласт.</p>
	<p>53. Что изображено на рисунке?</p> <p>а) остеоцит;  б) хондробласт;  в) хондроцит;  г) остеокласт.</p>
	<p>54. Что изображено на рисунке?</p> <p>а) надхрящница;  б) надкостница;  в) волокнистый хрящ;  г) гиалиновый хрящ.</p>

	<p>55. Что изображено на рисунке?</p> <p>а) эпифиз трубчатой кости;  б) диафиз трубчатой кости;  в) надхрящница;  г) ретикулофиброзная костная ткань.</p>
	<p>56. Что изображено на рисунке?</p> <p>а) губчатая пластинчатая костная ткань;  б) эластический хрящ;  в) компактная пластинчатая костная ткань;  г) волокнистая хрящевая ткань.</p>

### МЫШЕЧНАЯ ТКАНЬ

- Источником развития какой из мышечных тканей, является мезенхима?
  - гладкая мышечная ткань;
  - сердечная мышечная ткань;
  - скелетная мышечная ткань;
  - миоэпителиальная.
- Мышечная ткань развивается из спланхнотома мезодермы, определите ее.
  - гладкая мышечная ткань;
  - сердечная мышечная ткань;
  - скелетная мышечная ткань;
  - миоэпителиоцит.
- Укажите, какая мышечная ткань развивается из сомитов мезодермы?
  - гладкая мышечная ткань;
  - сердечная мышечная ткань;
  - скелетная мышечная ткань;
  - миоэпителиоцит.
- Какая из перечисленных мышечных тканей развивается из кожной эктодермы?
  - гладкая мышечная ткань;
  - сердечная мышечная ткань;
  - скелетная мышечная ткань;
  - миоэпителиоцит.
- Источником развития какой мышечной ткани является нейральная ткань?
  - расширяющие и суживающие зрачок глаза;
  - миофибробласт;
  - миоэпителиоцит;
  - миоцит.
- Клетка имеет веретеновидную форму длиной 20-500 мкм, толщиной 5-8 мкм. Ядро палочковидное лежит в центре, при изменении клетки, ядро скручивается штопором. Определите данную клетку мышечной ткани.
  - кардиомиоцит;
  - миосимпласт;
  - миоцит;
  - миоэпителицит.
- Укажите клетку мышечной ткани, если в ней миофиламенты идут продольно или под углом к длинной оси клетки, образуя трехмерную сеть.
  - кардиомиоцит;
  - миоцит;
  - миосимпласт;
  - миофибробласт.
- В структурно-функциональных единицах мышечных тканей имеется органоид специального значения:
  - нейрофибриллы;
  - миофибриллы;
  - жгутики;
  - центриоли.
- В гладкой мышечной ткани имеются соединения, обеспечивающие функциональные взаимодействия миоцитов в ткани.
  - десмосома;
  - плотный контакт;
  - простое соединение;
  - нексус.
- Определите клетки мышечной ткани, если они располагаются в железах, имеют звездчатую форму, сократительный аппарат расположен в отростках?


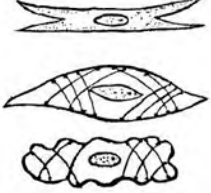
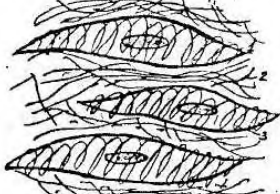
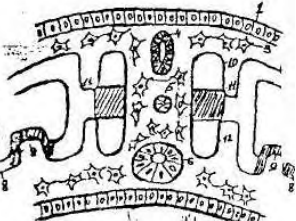

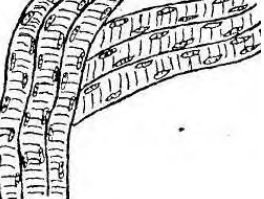
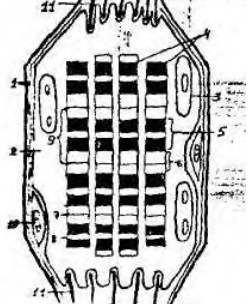
- а) миоцит; б) миоэпителиоцит;  
в) кардиомиоцит; г) миосимпласт.
11. Гладкая мышечная ткань, входит в состав следующих органов:  
а) сердце; б) головной мозг;  
в) желудок; г) надпочечник.
12. Какая клетка мышечной ткани имеет цилиндрическую форму, ядро в центре, вокруг ядра расположены все органеллы, хорошо развита агранулярная эндоплазматическая сеть, клетки соединяются между собой вставочными дисками?  
а) миоцит; б) миоэпителиоцит;  
в) миосимпласт; г) кардиомиоцит.
13. Какие виды кардиомиоцитов входят в состав сердечной мышечной ткани?  
а) типичные, рабочие, атипичные;  
б) типичные, атипичные, секреторные;  
в) типичные, атипичные, секреторные, рабочие;  
г) типичные, рабочие, атипичные, секреторные.
14. Определите ткань, если в ней присутствуют Т-системы и L-системы:  
а) сердечная мышечная ткань; б) гладкая мышечная ткань;  
в) костная ткань; г) хрящевая ткань.
15. В какой ткани встречаются особые белки актина и миозина, закрепленные особыми структурами телофрагмами и мезофрагмами?  
а) гладкая мышечная ткань; б) сердечная мышечная ткань;  
в) костная ткань; г) плотная волокнистая соединительная ткань.
16. В некоторых тканях встречаются участки между двумя телофрагмами, называемые саркомером. Определите эту ткань.  
а) гладкая мышечная ткань;  
б) плотная оформленная соединительная ткань (сухожилие);  
в) скелетная мышечная ткань;  
г) костная ткань.
17. Из каких структур состоит саркомер миофибриллы?  
а) половина диска I, диск A и еще одна половина диска I;  
б) Z- линия, половина диска I, диск A, 2-я половина диска I, 2-я Z-линия;  
в) диск A, Z-линия и половина диска I;  
г) диск I, Z-линия и половина диска A.
18. Укажите ткань, в которой, при прохождении лучей поляризованного света, определяются изотропные и анизотропные полосы, возникающие из-за различной молекулярной организации:  
а) гладкая мышечная ткань; б) костная ткань;  
в) хрящевая ткань; г) сердечная мышечная ткань.
19. В каких мышечных тканях образуются глубокие впячивания, называемые Т -трубочками, в которые входит и базальная мембрана?  
а) сердечная мышечная ткань; б) скелетная мышечная ткань;  
в) гладкая мышечная ткань; г) миоэпителиальная мышечная ткань.
20. Какие электролиты участвуют в гистофизиологии сокращения мышечной ткани?  
а) ионы натрия; б) ионы кальция;  
в) ионы хлоридов; г) ионы магния.
21. В какой ткани основным элементом является волокно, образованное симпластом и сателлитоцитами?  
а) гладкая мышечная ткань; б) костная ткань;  
в) сердечная мышечная ткань; г) скелетная мышечная ткань.
22. Что называют сарколеммой?  
а) плазмолемму симпласта;  
б) плазмолемму миосателлитоцита, базальную мембрану;

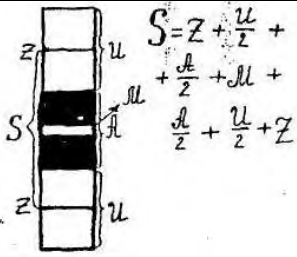

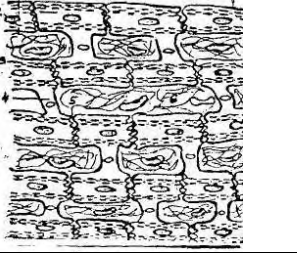
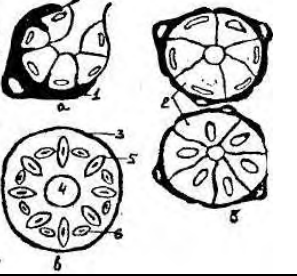
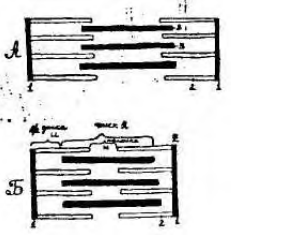
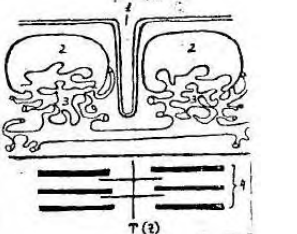
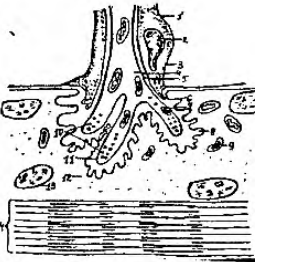
- в) базальную мембрану и внутренний слой эндомизия;  
 г) плазмолемму симпласта и базальную мембрану мышечного волокна.
23. В какой мышечной ткани образуются впячивания, называемые Т-трубочками, в которые не входит базальная мембрана?  
 а) скелетная мышечная ткань; б) сердечная мышечная ткань;  
 в) гладкая мышечная ткань; г) миоэпителиальная мышечная ткань.
24. В какой мышечной ткани встречаются клетки сателлиты, участвующие в регенерации?  
 а) сердечная мышечная ткань; б) скелетная мышечная ткань;  
 в) гладкая мышечная ткань; г) миоэпителиальная мышечная ткань.
25. Где располагаются миосателлитоциты?  
 а) во внутреннем слое эндомизия;  
 б) в наружном слое эндомизия;  
 в) под плазмолеммой симпласта;  
 г) между плазмолеммой симпласта и базальной мембраной мышечного волокна.
26. В каких тканях имеются прослойки соединительной ткани, носящие следующие названия: эндомизий, перимизий и эпимизий?  
 а) нервная ткань; б) собственно соединительная ткань;  
 в) мышечная ткань; г) костная ткань.
27. Определите ткань, где встречаются волокна с ядерной сумкой?  
 а) нервная ткань; б) хрящевая ткань;  
 в) костная ткань; г) мышечная ткань.
28. Определите ткань, где встречаются волокна с ядерной цепочкой?  
 а) мышечная ткань; б) нервная ткань;  
 в) костная ткань; г) хрящевая ткань.
29. Какая из мышечных тканей не способна к физиологической регенерации?  
 а) гладкая мышечная ткань; б) миоэпителиальная мышечная ткань;  
 в) сердечная мышечная ткань; г) скелетная мышечная ткань.
30. Физиологическая регенерация скелетной мышечной ткани происходит путем:  
 а) только внутриклеточной регенерации;  
 б) только за счет клеточной регенерации;  
 в) за счет сочетания процессов внутриклеточной и клеточной регенерации;  
 г) не происходит вообще.
31. Репаративная регенерация скелетной мышечной ткани происходит путем:  
 а) только внутриклеточной регенерации;  
 б) только за счет клеточной регенерации;  
 в) за счет сочетания процессов внутриклеточной и клеточной регенерации;  
 г) не происходит вообще;
32. В каких мышечных тканях физиологическая регенерация протекает в форме компенсаторной гипертрофии?  
 а) гладкая мышечная ткань; б) сердечная мышечная ткань;  
 в) скелетная мышечная ткань; г) миоэпителиальная мышечная ткань.
33. Какая мышечная ткань сокращается медленно, тонически и практически неумолима?  
 а) сердечная мышечная ткань; б) скелетная мышечная ткань;  
 в) гладкая мышечная ткань; г) мионейральная мышечная ткань.



34. Что изображено на рисунке?

- а) развитие гладкой мышечной ткани;  
 б) развитие сердечной мышечной ткани;  
 в) развитие нервной ткани;  
 г) развитие хрящевой ткани.

	<p>35. Что изображено на рисунке?  а) кардиомиоцит;  б) миоцит;  в) миозпителиоцит;  г) эпителиоцит.</p>
	<p>36. Что изображено на рисунке?  а) фибробласт;  б) плазмоцит;  в) миоцит;  г) кардиомиоцит.</p>
	<p>37. Что изображено на рисунке?  а) сердечная мышечная ткань;  б) миозпителиальная мышечная ткань;  в) скелетная мышечная ткань;  г) гладкая мышечная ткань.</p>
	<p>38. Что изображено на рисунке?  а) развитие аорты;  б) развитие скелетной ткани;  в) развитие волоса;  г) развитие мочеполовой системы.</p>
	<p>39. Что изображено на рисунке?  а) развитие костной ткани;  б) развитие скелетной мышцы;  в) развитие хрящевой ткани;  г) развитие сухожилия.</p>
	<p>40. Что изображено на рисунке?  а) сердечная мышечная ткань;  б) костная ткань;  в) скелетная мышечная ткань;  г) гладкая мышечная ткань.</p>
	<p>41. Что изображено на рисунке?  а) эластическое волокно;  б) сердечное мышечное волокно;  в) коллагеновое волокно;  г) скелетное мышечное волокно.</p>

	<p>42. Что изображено на рисунке?</p> <p>а) формула и строение саркомера;  б) формула и строение реснички;  в) формула и строение жгутика;  г) формула и строение центриоли.</p>
	<p>43. Что изображено на рисунке?</p> <p>а) мышечный орган;  б) сухожилие;  в) хрящевая ткань;  г) яичник.</p>
	<p>44. Что изображено на рисунке?</p> <p>а) скелетная мышечная ткань;  б) сердечная мышечная ткань;  в) гладкая мышечная ткань;  г) костная ткань.</p>
	<p>45. Что изображено на рисунке?</p> <p>а) поджелудочная железа;  б) ацинус легкого;  в) мышечная ткань;  г) концевой отдел железы простаты.</p>
	<p>46. Что изображено на рисунке?</p> <p>а) сокращение саркомера;  б) сокращение миоцита;  в) сокращение миоэпителиоцита;  г) сокращение Т-системы.</p>
	<p>47. Что изображено на рисунке?</p> <p>а) триада миоцита;  б) триада миоэпителиоцита;  в) триада скелетной мышцы;  г) триада сердечной мышцы.</p>
	<p>48. Что изображено на рисунке?</p> <p>а) аксо-аксональный синапс;  б) дендро-дендритический синапс;  в) строение волоса;  г) моторная бляшка.</p>

## НЕРВНАЯ ТКАНЬ

1. Нейроциты развиваются из:  
а) нервной трубки; б) хордального островка;  
в) мезодермы; г) энтодермы;
2. Нейроны вегетативных ганглиев развиваются из: а) мезодермы б) нервной трубки в) ганглионарной пластинки г) энтодермы
3. Специфическим признаком начавшейся специализации нервных клеток следует считать:  
а) появление в цитоплазме пучков нейрофиламентов и нейротрубочек;  
б) развитие лизосом;  
в) гипертрофия аппарата Гольджи;  
г) развитие гранулярной эндоплазматической сети.
4. Краевая вуаль в развивающейся нервной трубке состоит из:  
а) отростков нейронов; б) нейроцитов;  
в) глиальных клеток; г) микроглии.
5. В эксперименте у зародыша удалена ганглиозная пластинка. В каком органе будут нарушения?  
а) спинной мозг; (б) надпочечник;  
в) почка; г) легкое.
6. У зародыша блокировано развитие переднего мозгового пузыря. Какой орган нервной системы не разовьется?  
а) мозжечок; б) кора больших полушарий;  
в) продолговатый мозг; г) спинной мозг.
7. На препарате 3 вида нейронов - мультиполярный, биполярный, псевдоуниполярный. Сколько аксонов у каждого нейрона?  
а) 1; б) 2; в) 3; г) 4.
8. Что такое аксон нейрона?  
а) отросток, по которому нервный импульс передается от тела клетки к ее периферии;  
б) отросток, по которому нервный импульс передается от периферии к телу клетки;  
в) отросток, по которому осуществляется антероградный аксоток;  
г) отросток, в котором происходит синтез нейромедиатора
9. Что такое дендрит нейрона?  
а) отросток, по которому нервный импульс передается от тела к периферии;  
б) отросток, по которому нервный импульс передается от периферии к телу клетки;  
в) отросток, по которому осуществляется ретроградный аксоток;  
г) отросток, в котором происходит синтез нейромедиатора
10. Что такое аксоток?  
а) непрерывное движение компонентов цитоплазмы нейрона по аксону;  
б) прерывистое движение компонентов цитоплазмы нейрона по дендриту;  
в) непрерывное движение компонентов цитоплазмы нейрона по его отросткам;  
г) нервный импульс, проходящий по отросткам нейрона.
11. Нейрон имеет тело грушевидной формы, 2-3 дендрита и аксон. Назовите клетку?  
а) клетка Беца; (б) клетка Пуркинье;  
в) клетка Купфера; г) эпендимоцит.
12. Нейрон имеет тело пирамидной формы, размер клетки достигает до 150 мк. Имеет дендриты и аксон. Назовите клетку?  
а) клетка Пуркинье; (б) клетка Беца;  
в) клетка зерно; г) клетка Гольджи.
13. Назовите клетку, которая находится в интрамуральных нервных сплетениях:  
а) клетка Беца; (б) клетка Пуркинье;  
в) клетка Догеля; г) клетка Гольджи.
14. В нейроне тигроид представлен структурой:

- а) лизосома; б) гранулярная эндоплазматическая сеть;  
в) аппарат Гольджи; г) нейрофибриллы.
15. В проведении нервного возбуждения по нервным клеткам принимает участие:
- а) нейрофибриллы; б) лизосомы;  
в) эргастоплазма; г) синаптические пузырьки.
16. Нейрофибриллы в нейроне несут функцию:
- а) опорную; б) защитную;  
в) проведение импульса; г) трофическую.
17. Наличие каких органоидов специального характера определяет нейрон?
- а) микроворсинки; б) синаптические пузырьки;  
в) реснички; г) тонофибриллы.
18. Какие различают разновидности макроглии?
- а) астроцитная, хороидная, танициты, олигодендроглия;  
б) астроцитная, эпендимная, волокнистая, плазматическая;  
в) астроцитная, эпендимоглия, олигодендроглия;  
г) хороидная, эпендимоглия, олигодендроглия.
19. Нейроглия, образующая внутреннюю выстилку желудочков мозга, называется:
- а) эпендимоцит; б) олигодендроглиоцит;  
в) астроцит; г) микроглиоцит.
20. Для миелиновых нервных волокон характерны все признаки, кроме:
- а) одного осевого цилиндра; б) узловых перехватов;  
в) тонофибриллы; г) нескольких осевых цилиндров.
21. Структуры миелиновой оболочки нервного волокна представлены:
- а) эпендимоцитами; б) астроцитами;  
в) олигодендроглиоцитами; г) микроглией.
22. В основе регенерации нервных волокон основная роль принадлежит клеткам:
- а) эпендимоцитам; б) астроцитам;  
в) нейролеммоцитам; г) макроглии.
23. На месте перерезки нервного волокна развился грубый соединительнотканый рубец. Как пойдет регенерация нервного волокна?
- а) регенерации не будет б) регенерация замедлена  
в) регенерация ускорена г) нормальное восстановление
24. Опишите строение миелинового нервного волокна:
- а) один осевой цилиндр, миелиновая оболочка, неврилемма, базальная мембрана;  
б) несколько осевых цилиндров, миелиновая оболочка, базальная мембрана;  
в) один осевой цилиндр, глиальная пограничная мембрана, базальная мембрана;  
г) несколько осевых цилиндров, глиальная пограничная мембрана, миелиновая оболочка, базальная мембрана.
25. Опишите строение безмиелинового нервного волокна:
- а) один осевой цилиндр, миелиновая оболочка, неврилемма, базальная мембрана;  
б) несколько осевых цилиндров, миелиновая оболочка, базальная мембрана;  
в) один осевой цилиндр, глиальная пограничная мембрана, миелиновая оболочка, базальная мембрана;  
г) несколько осевых цилиндров, подвешенных на мезаксонах, цитоплазма леммоцита, базальная мембрана.
26. Назовите по автору участки нервного волокна, лишенные миелина:
- а) перехваты Руже; б) перехваты Ранвье;  
в) перехваты Робертсона; г) перехваты Догеля.
27. Какое нервное волокно проводит импульс со скоростью от 5 до 120 м/сек?
- а) коллагеновые; б) эластические;  
в) безмякотные; г) мякотные.

28. Нервным окончанием называют:

- а) концевое ветвление аксона нервной клетки;
- б) концевое ветвление дендритов нервной клетки;
- в) концевые ветвления отростков нервных клеток;
- г) часть аксонного холмика.

29. На препарате представлен рецептор – разветвленное окончание осевого цилиндра, окруженное леммоцитами и капсулой из пластинчатой соединительной ткани. Назовите рецептор:

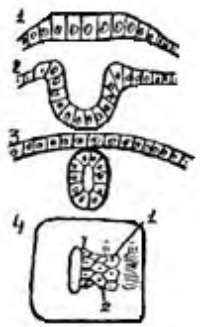

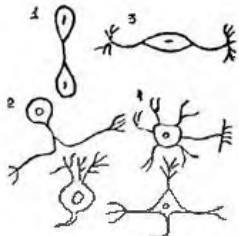
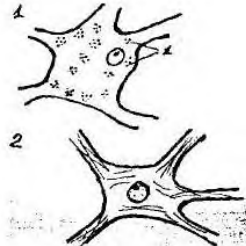
- а) свободное нервное окончание;
- б) свободное нервное окончание кустикового типа;
- в) несвободное окончание неинкапсулированное;
- г) несвободное окончание инкапсулированное.



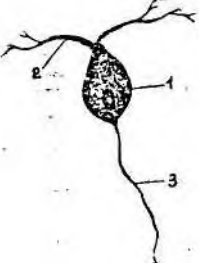
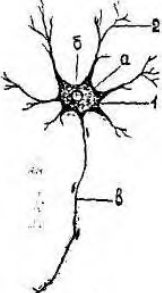
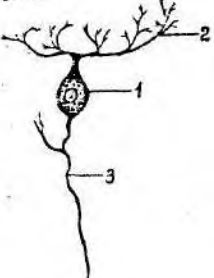

30. Мышечные веретена по функциональному типу относятся к:

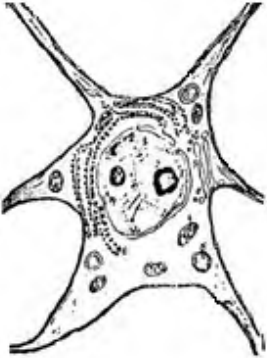
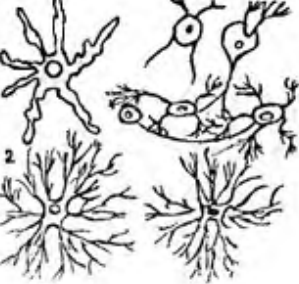

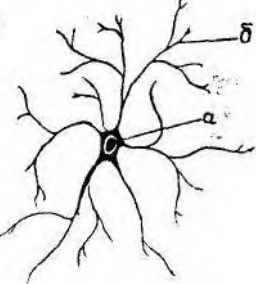
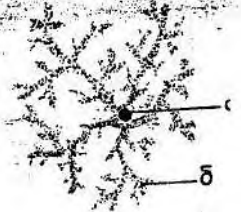
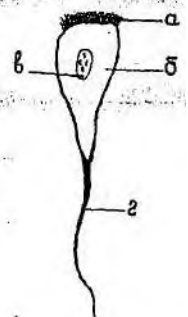
- а) нейросекреторному; б) двигательному;
- в) ассоциативному; г) чувствительному.

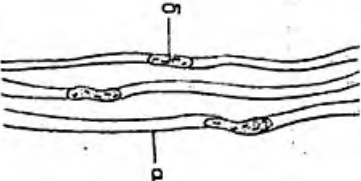
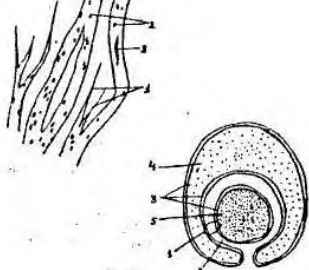

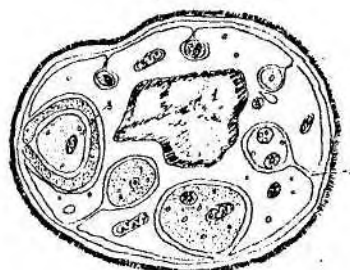
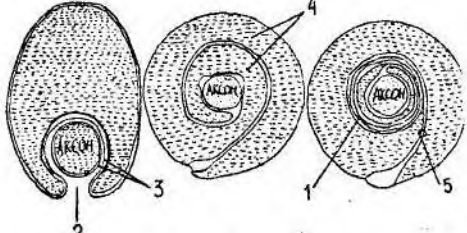
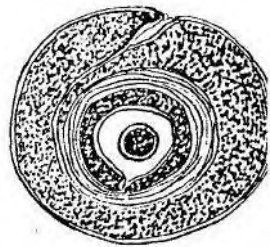
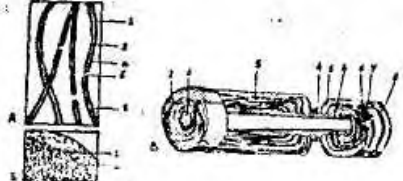
31. Чем образованы чувствительные нервные окончания?

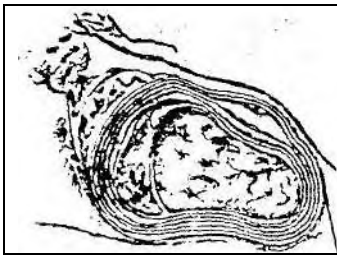
- а) терминальную аксона чувствительного нейрона;
- б) терминальную дендрита чувствительного нейрона;
- в) терминальную дендрита эфферентного нейрона;
- г) коллатералью аксона нейрона.

	<p>32. Что изображено на рисунке?</p> <ul style="list-style-type: none"> <li>а) развитие гипофиза;</li> <li>б) развитие сердца;</li> <li>в) развитие нервной системы;</li> <li>г) развитие мышечной ткани.</li> </ul>
	<p>33. Что изображено на рисунке?</p> <ul style="list-style-type: none"> <li>а) мозговые пузыри;</li> <li>б) развитие гипофиза;</li> <li>в) развитие сердца;</li> <li>г) регенерация нерва.</li> </ul>
	<p>34. Что изображено на рисунке?</p> <ul style="list-style-type: none"> <li>а) мышечные клетки;</li> <li>б) эпителиальные клетки;</li> <li>в) клетки соединительной ткани;</li> <li>г) типы нейронов.</li> </ul>
	<p>35. Что изображено на рисунке?</p> <ul style="list-style-type: none"> <li>а) нейроглия;</li> <li>б) нейроны;</li> <li>в) нервное окончание;</li> <li>г) синапс;</li> </ul>

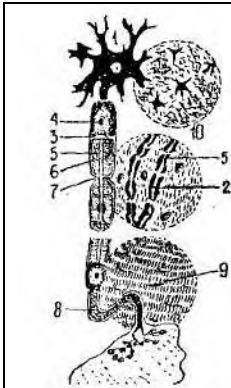
	<p>36. Что изображено на рисунке?</p> <p>а) мультиполярный нейрон;  б) биполярный нейрон;  в) псевдоуниполярный нейрон;  г) униполярный нейрон.</p>
	<p>37. Что изображено на рисунке?</p> <p>а) биполярный нейрон;  б) эпендимоцит;  в) олигодендроглиоцит;  г) астроцит.</p>
	<p>38. Что изображено на рисунке?</p> <p>а) мультиполярный нейрон;  б) псевдоуниполярный нейрон;  в) астроцит;  г) эпендимоцит.</p>
	<p>39. Что изображено на рисунке?</p> <p>а) леммоцит;  б) мультиполярный нейрон;  в) псевдоуниполярный нейрон;  г) олигодендроглиоцит.</p>
	<p>40. Что изображено на рисунке?</p> <p>а) мультиполярный нейрон;  б) эпендимоцит;  в) астроцит;  г) леммоцит.</p>
	<p>41. Что изображено на рисунке?</p> <p>а) мультиполярный нейрон;  б) астроцит;  в) леммоцит;  г) эпендимоцит.</p>

	<p>42. Что изображено на рисунке?</p> <p>а) нейрон;  б) олигодендроглицит;  в) леммоцит;  г) эпендимоцит.</p>
	<p>43. Что изображено на рисунке?</p> <p>а) типы нейронов;  б) виды нейроглии;  в) миелиновое нервное волокно;  г) процесс миелинизации.</p>
	<p>44. Что изображено на рисунке?</p> <p>а) нейроны;  б) олигодендроглициты;  в) эпендимоциты;  г) астроциты.</p>
	<p>45. Что изображено на рисунке?</p> <p>а) плазматический астроцит;  б) волокнистый астроцит;  в) олигодендроглицит;  г) эпендимоцит.</p>
	<p>46. Что изображено на рисунке?</p> <p>а) леммоцит;  б) волокнистый астроцит;  в) плазматический астроцит;  г) нейроцит.</p>
	<p>47. Что изображено на рисунке?</p> <p>а) псевдоуниполярный нейрон;  б) леммоцит;  в) астроцит;  г) эпендимоцит.</p>

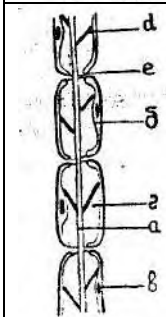
	<p>48. Что изображено на рисунке?  а) миелиновое нервное волокно;  б) безмиелиновое нервное волокно;  в) нейрофибриллы;  г) регенерация нерва.</p>
	<p>49. Что изображено на рисунке?  а) регенерация нерва;  б) процесс миелинизации;  в) миелиновое нервное волокно;  г) безмиелиновое нервное волокно.</p>
	<p>50. Что изображено на рисунке?  а) процесс миелинизации;  б) миелиновое нервное волокно;  в) безмиелиновое нервное волокно;  г) регенерация нерва.</p>
	<p>51. Что изображено на рисунке?  а) миелиновое нервное волокно;  б) тельце Мейснера;  в) безмиелиновое нервное волокно;  г) колба Краузе.</p>
	<p>52. Что изображено на рисунке?  а) процесс миелинизации;  б) регенерация нерва;  в) безмиелиновое нервное волокно;  г) Валлеровское перерождение.</p>
	<p>53. Что изображено на рисунке?  а) процесс миелинизации;  б) процесс регенерации нейрона;  в) нейрокит;  г) лимфоцит.</p>
	<p>54. Что изображено на рисунке?  а) нервные волокна;  б) мышечные волокна;  в) коллагеновые волокна;  г) эластические волокна.</p>



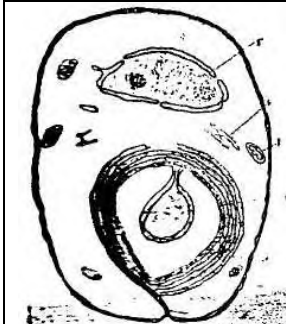
55. Что изображено на рисунке?  
 а) безмиелиновое нервное волокно;  
 б) миелиновое нервное волокно;  
 в) регенерация нерва;  
 г) синапс.



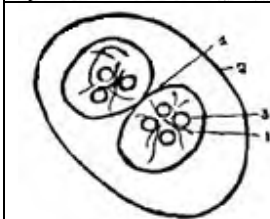
56. Что изображено на рисунке?  
 а) регенерация нерва;  
 б) процесс миелинизации;  
 в) миелиновое нервное волокно;  
 г) безмиелиновое нервное волокно.



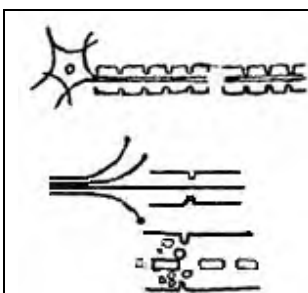
57. Что изображено на рисунке?  
 а) миелиновое нервное волокно;  
 б) безмиелиновое нервное волокно;  
 в) регенерация нерва;  
 г) процесс миелинизации.



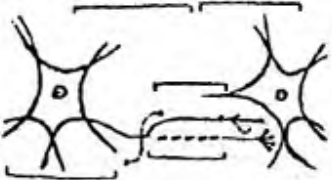
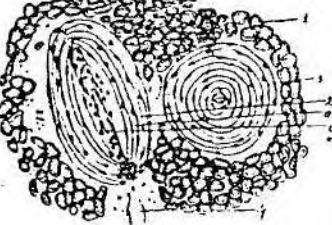
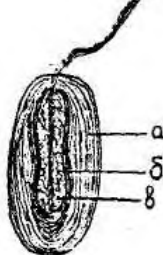
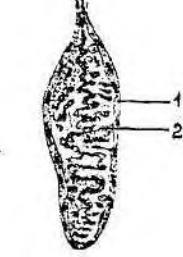
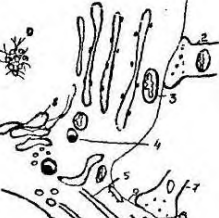


58. Что изображено на рисунке?  
 а) безмякотное нервное волокно;  
 б) мякотное нервное волокно;  
 в) процесс миелинизации;  
 г) колба Краузе.

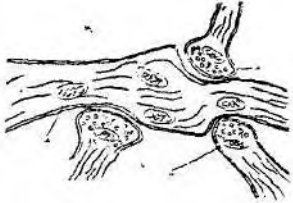
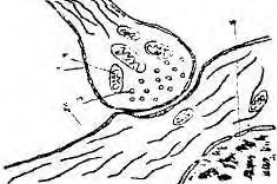
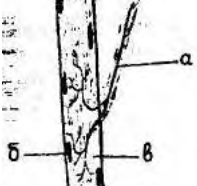
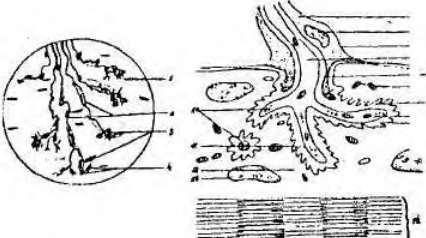
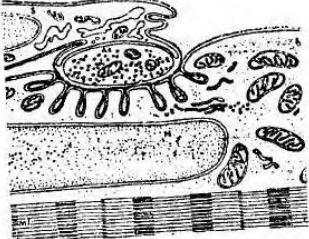
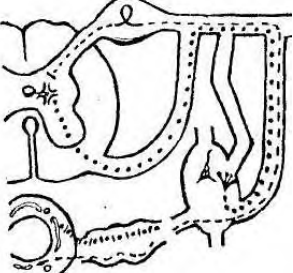


59. Что изображено на рисунке?  
 а) синапс;  
 б) нерв;  
 в) тельце Мейснера;  
 г) рецептор.



60. Что изображено на рисунке?  
 а) развитие гипофиза;  
 б) регенерация нервного волокна;  
 в) развитие сердца;  
 г) миогенез.

	<p>61. Что изображено на рисунке?  а) регенерация нервного волокна;  б) процесс миелинизации;  в) миелиновое нервное волокно;  г) нерв.</p>
	<p>62. Что изображено на рисунке?  а) тельце Мейснера;  б) тельце Фатера-Паччини;  в) колбы Краузе;  г) несвободное нервное окончание.</p>
	<p>63. Что изображено на рисунке?  а) тельце Фатера-Паччини;  б) свободное нервное окончание;  в) тельце Мейснера;  г) эндоэпителиальное свободное нервное окончание.</p>
	<p>64. Что изображено на рисунке?  а) тельце Фатера-Паччини  б) колба Краузе  в) свободное нервное окончание  г) тельце Мейснера</p>
	<p>65. Что изображено на рисунке?  а) синапс;  б) тельце Мейснера;  в) безмиелиновое нервное волокно;  г) нейроглия.</p>
	<p>66. Что изображено на рисунке?  а) синапс;  б) нейрон;  в) нейроглия;  г) моторная бляшка.</p>
	<p>67. Что изображено на рисунке?  а) синапс;  б) несвободное нервное окончание;  в) температурная колба;  г) леммоцит.</p>

	<p>68. Что изображено на рисунке?  а) тельце Мейснера;  б) рецептор;  в) синапс;  г) мышечное веретено.</p>
	<p>69. Что изображено на рисунке?  а) синапс;  б) тельце Мейснера;  в) моторная бляшка;  г) температурная колба.</p>
	<p>70. Что изображено на рисунке?  а) несвободное нервное окончание;  б) свободное нервное окончание;  в) аксо-мышечный синапс;  г) рецептор.</p>
	<p>71. Что изображено на рисунке?  а) тельце Мейснера;  б) тельце Фатера-Паччини;  в) колба Краузе;  г) моторная бляшка.</p>
	<p>72. Что изображено на рисунке?  а) аксомышечный синапс;  б) аксодендрический синапс;  в) аксосоматический синапс;  г) аксоаксональный синапс.</p>
	<p>73. Что изображено на рисунке?  а) простая рефлекторная дуга;  б) вегетативная нервная дуга;  в) процесс миелинизации;  г) безмиелиновое нервное волокно.</p>